DIE VERLETZUNGEN

DER

ARTERIA MAMMARIA INTERNA.

INAUGURAL-DISSERTATION

ZUR ERLANGUNG DES GRADES

EINES

DOCTORS DER MEDICIN

VERFASST

UND MIT BEWILLIGUNG EINER HOCHVERORDNETEN MEDICINISCHEN FACULTÄT DER KAISERLICHEN UNIVERSITÄT ZU DORPAT ZUR ÖFFENTLICHEN VERTHEIDIGUNG BESTIMMT

VON

FRIEDRICH VOSZ.

ORDENTLICHE OPPONENTEN:

Prof. Dr. **B. Körber.** — Prof. Dr. **L. Stieda.** — Prof. Dr. **E. von Wahl.**

DORPAT.

DRUCK VON H. LAAKMANN'S BUCH- & STEINDRUCKEREI.

1884.

Gedruckt mit Genehmigung der medicinischen Facultät.

Dorpat, den 3. April 1884.

Nr. 135. Decan: Stieda.

MEINEN ELTERN

GEWIDMET.

Ursprünglich für einen bericht aus der chirurg. abth. es allg. krankenhauses zu Riga bestimmt, nahm der abschnitt über die verletzungen der arteria mammaria interna allmählig seine jetzigen dimensionen an: er passte nicht mehr in den rahmen eines klinischen berichtes. Aus diesem grunde sehe ich für jetzt von der veröffentlichung des berichtes ab, um die vorliegende arbeit hiermit der öffentlichkeit zu übergeben.

Meinen hochverehrten ehemaligen chef Prof. Dr. E. v. Wahl bitte ich meinen innigsten und aufrichtigsten dank für alle anregung und alle freundlichkeit, die er mir stets erwiesen, entgegen nehmen zu wollen.

In der zahl der neuerdings erschienenen arbeiten über gefässverletzungen lässt sich insofern eine lücke constatiren, als fast 1/4 jahrhundert verstrichen ist, seit die letzte arbeit über die verletzung eines gefässes erschienen ist, welches von kleinem kaliber sich allerdings durch die seltenheit seiner verletzung auszeichnet, dafür aber, wenn es verletzt ist, trotz seines kleinen kalibers durch seine lage schwierigkeiten in der diagnose sowohl als therapie und eine, wie es scheint, sehr üble prognose bietet. Es ist dieses die arteria mammaria interna. Zur selben zeit, wo sich die chirurgen eifrigst mit der verletzung der art. intercost. beschäftigten, wo sich die vorschläge in bezug auf die blutstillung aus der verletzten intercost. so häuften, dass so mancher autor die besprechung der verletzungen der art. intercost. mit den worten einleitete: es giebt wohl mehr vorschläge zur stillung der blutung aus der verletzten art. intercost., als überhaupt fälle von verletzung vorliegen, — zu derselben zeit finden sich nur wenig zerstreute notizen über verletzungen der art. mammaria interna, trotzdem dieselben in vieler hinsicht denen der intercost. gleichen, letztere jedoch sicher an gefährlichkeit überbieten. Die geringe zahl der bekannt gewordenen verletzungen der art. mamm. int. ist einerseits wohl dadurch zu erklären, dass sicher einige nicht erkannt, auch post mortem nicht

diagnosticirt sind, andererseits dadurch, dass ein theil der verletzten am ort der that verschieden ist, ohne dass ärztliche hilfe ihnen überhaupt zu theil wurde. Erst im jahre 1849 erschien in Henke's Zeitschr. für d. Staatsarzneikunde ein ausführliches gerichtsärztliches gutachten über einen lethal verlaufenen fall. Dieser aufsatz ist insofern von bedeutung, als er, wie es scheint, den anstoss zu einer noch im selben jahre erschienenen ausführlichen arbeit von Tourdes gab. Die directe veranlassung war die section eines mannes, der 24 stunden nach einer erhaltenen brustverletzung nebst penetrirender bauchwunde plötzlich starb, ohne vorhergegangene alarmirende symptome. Im anschluss an diesen fall und 10 weitere, aus der litteratur gesammelte, bespricht Tourdes die diagnose, prognose und therapie der verletzung der mammeria interna. Eine im jahre 1860 erschienene dissertation von Unger über dasselbe thema beschäftigt sich hauptsächlich mit der wiedergabe der beiden obigen arbeiten in lateinischer sprache, vermehrt jedoch die casuistik um 6 aus der litteratur gesammelte beobachtungen. Also nicht dem vielbeschäftigten chirurgen, sondern dem gerichtsarzt war die anregung und besprechung dieser frage vorbehalten.

Die furcht des jungen mediciners vor derartigen verletzungen, sowie das interesse am selbsterlebten regten mich dazu an, die litteratur auf diesen punct hin zu durchsuchen. Die casuistik der arbeiten, welche speciell die arterienverletzungen behandeln, enthält keinen fall von mammariaverletzung. Die notizen über letztere finden sich ganz zerstreut.

1792 führt Valentin den verlauf und ausgang einer verletzung der art. mamm. int. an (im Desault'schen journal de chirurgie t. IV, pag. 108).

801 Saucerotte: Mélanges de chirurgie pag. 369, einen zweiten.

805 veröffentlicht Siebold (sohn) in seiner „Sammlung seltener und auserlesener chirurgischer Beobachtungen“ t. I das tagebuch seines vaters, darunter (pg. 208—224) die „Glückliche Heilung einer beträchtlichen und gefährlichen Blutergiessung aus der verletzten Brustschlagader (art. mamm. int.) in die Brusthöhle durch die Paracenthesis.“

(1819) erzählt Boyer: Abhandlung über die chirurgischen Krankheiten und über die dabei angezeigten Operationen, übers. von K. Textor, Würzburg, von einer ligatur der mammaria. Er hatte das gefäss bei der resection des sternums verletzt.

819 erschien im Magazin für die gesammte Heilkunde von Rust t. VI pag. 155 eine kurze notiz von Dr. Brosse über eine „merkwürdige Brustverletzung“ (Beobachtung von Larrey, ohne endresultat).

n Dictionaire des sciences médicales t. XLIV pg. 12 befindet sich eine beobachtung von Chopart (jahr ?).

821 veröffentlicht K. Textor in: „Der neue Chiron“ t. I pg. 504—507 eine: Stichwunde in der Gegend der Art. mamm. int. und des Herzens.

829 theilt Larrey: Clinique chirurgicale t. II die krankengeschichten von 3 verwundeten mit, bei denen die diagnose auf verletzung der art. mamm. int. gestellt war, pg. 181, 266, 291.

833 erschien in der Gazette des hôpitaux t. VII pg. 306 von Goyrand ein neues verfahren zur ligatur der art. mamm. int., mitgetheilt im anschluss an die wiedergabe einer verletzung, bei welcher Goyrand es proponirt hatte.

1835 erwähnt Velpeau in den Nouveaux éléments de médecine opératoire pg. 191 einer nachblutung, die de Lamartinière aus der mammaria beobachtete und durch styptica stillte.

1836 H. de Montègre: Diss. sur les plaies pénétrantes de la poitrine et les lésions du coeur. Thèse Nr. 6. Paris pg. 19, enthält einen fall von aneurysma spurium consecutivum der art. mamm. Ref. in Schmidt's Jahrb. t. 14 pg. 267.

1838 Steifensand: Ueber Herzwunden und Blutextravat in die Brusthöhle. Wochenschrift f. d. ges. Heilkunde, herausg. von J. L. Casper pg. 229.

1839 erzählt Velpeau: Médecine opératoire. Paris 2ième éd. t. II pg. 252 eine beobachtung Bonnet's.

1841 bringt Raybard: Mémoires sur lés épanchments dans la poitrine. Gazette médicale de Paris pg. 55 einen fall von mammariaverletzung.

1844 veröffentlicht Magnus: Merkwürdige penetrirende Brustwunde. Wochenschr. f. d. ges. Heilk. pg. 263 eine bei einer section gefundene verletzung der vena mamm. int.

1848 führt Malgaigne in der Revue médico-chirurgicale de Paris pg. 55 unter den verwundeten der revolution einen fall von mammariaverletzung an.

1849 erschien in Henke's Ztschr. f. d. Staatsarzk. t. 57 pg. 123—161 das schon oben erwähnte gutachten des Dr. Simeons aus Mainz. Im selben jahre

1849 die Arbeit von Tourdes: Des blessures de l'artère mammaire interne, sous le point de vue médico-légal. Annales d'hygiène publique et de médecine légale t. XLII pg. 165—201.

In Harald Schwartz's Beiträgen zur Lehre von den Schusswunden, gesammelt in den Feldzügen 1848, 1849 und 1850 wird pg. 101 ein fall von diagnosticirter mammariaverletzung mitgetheilt, dessen diagnose sich bei der section nicht bestätigte. Es lag eine abnorme lagerung der mamm. vor. Referirt bei Unger.

351 findet sich in Nashville Journal of. Med. and Surg. t. I 257 — 259 ein aufsatz von Eve: Wound of the internal mammary artery etc recovery. Der autor findet sich angegeben im Index-Catalogue of the library of the Surgeon-Generals Office. U. S. army. Washington 1880 Vol. I article: Artery (Mammary). Ein referat über diesen fall war nicht zu finden.

354 erwähnt Pirogoff in seiner klinischen Chirurgie, hft. 3 pg. 82 eines todesfalles bei mastitis durch verblutung aus der arrodirten mamm.

365 referirt J. H. Wharton: Dublin Quart. Journ. of med. sc. t. XL (79) pg. 111: Two cases of penetrating wound of the chest, einen von ihm schon früher veröffentlichten fall von mammariaverletzung, eine zweite beobachtung daran schliessend.

366 giebt Reuillet in der Gazette méd. de Lyon t. XVIII pg. 428—30 die krankengeschichte einer mammariaverletzung ohne eröffnung der pleurahöhle.

370 theilt Lidell in den Surgical memoirs of the war of the rebellion collected and published by the U. S. Sanitary Commission t. I pg. 72 einen fall mit. Denselben referirt Otis in The medical and surgical history of the war of the rebellion. Part. I Vol. II pg. 524 im anschluss an 3 andere beobachtungen (pg. 523), denen er pg. 548 zwei fälle von ligatur der art. mamm. hinzufügt.

1874 enthält die Med. Times and Gazette I pg. 501 einen todesfall mitgetheilt von Lawton.

1878 verlas Lucas-Championniére in der société de chir. zu Paris einen von Baudon eingesandten bericht über eine mammariaverletzung. Bull. et mém. de la soc. de chir. de Paris n. s. t. IV pg. 490, 491.

1879 theilt H. Schmid, Prag. med. Wchnschr. t. IV pg. 173 und 174 einen todesfall durch verblutung aus der mamm. mit.

1880 bringt Ch Nélaton in seiner schrift: Des épanchements de sang dans les plèvres consécutifs aux traumatismes, Paris, Obs. XV, einen fall von Panas u. Obs. XXII einen solchen von Anger. Im selben jahre

1880 veröffentlichte R. Körner 2 fälle aus der Leipziger klinik. Deutsche Ztschr. f. Chir. t. XII pg. 533.

1881 fügt Kolomnin seiner übersetzung von Pirogoff's Chir. Anat. der Arterienstämme und Fascien pg 108 eine im russisch-türkischen kriege gemachte beobachtung hinzu.

Wie bei jeder anderen gefässverletzung, werden auch bei verletzung der arteria mammaria interna die anatomische lage des gefässes und die blutung die hauptstützen für die diagnose sein. Ehe daher die casuistik aufgeführt wird, soll die anatomie des gefässes besprochen werden.

Anatomie. Die stelle des ursprungs der arteria mammaria interna aus der subclavia wird gewöhnlich gegenüber dem abgange der art. vertebralis (Velpeau [1]) angegeben.

---

1) Velpeau: Traité d'anatomie chirurgicale ou anatomie des régions. Paris 1825 t. I, pg. 485.

Tourdes [1]) giebt pg. 189 folgende schilderung des ursprunges und der topographischen lagerung: „ce vaisseau „naît de la sous-clavière, en avant, au-dessous de la thy„roïdienne inférieure; recouvert par les veines sous-clavières, „il est protégé à son origine par la clavicule et par la première „côte . . . . se porte en avant sous la première côte; pg. „190 l'art. mamm. int. a le volume d'une forte plume de „corbeau.“ — Unger [2]) fügt nach übertragung dieser beschreibung ins lateinische nur folgende änderung hinzu: „Arteria mammaria interna subclaviae ramus prope ad „utrumque latus sterni exadversum regionem qua art. ver„tebralis ex trunco abit altitudine 7‴ deorsum versa magis „magisque decrescit....“ Günther [3]) giebt pg. 105 die angaben Tourdes mit folgenden worten wieder: „Tourdes „(1849) macht folgende Angaben: Sie entspringt durch„schnittlich aus der Art. subclavia, ist bei ihrem Ursprunge „etwas dicker als die Art. transversa scapulae und als die „Art. epigastrica gegen 1‴ im Diameter. Sie geht aus der „Art. subclavia an der Stelle nach vorn ab, wo die Art. „vertebr. entspringt, und läuft hinter der Fascia, welche sich „vom Pericard. fortsetzt, an die hintere Wand des Sternum. „Nachdem sie 7‴ weit gegangen ist, wendet sie sich nach „abwärts, kreuzt die Rippenknorpel etc. . . . . Bei ihrem „Ursprunge wird sie von der Vena subclavia, der Clavicula „und ersten Rippe bedeckt.“ Vorher giebt Günther selbst

---

1) Tourdes. Des blessures de l'artère mammaire interne, sous le point de vue médico-légal. Annales d'hygiène publique et de médecine légale. t. XLII juill. 1849, pg. 165—201.

2) F. A. Unger: Nonnulla de arteriae mammariae internae vulneribus. Diss. Lipsiae (1860) pg. 1.

3) G. B. Günther. Lehre von den blutigen Operationen am menschlichen Körper. Abth. IV, 3. Die Operationen am Thorax. Leipzig und Heidelberg 1861.

folgende beschreibung: „Es wird nun die Art. subclavia „und die Stelle sichtbar, wo sie die Art. mammar. interna „abgiebt. Diese ist etwa 8‴ unterhalb ihres Ursprunges „von dem N. phrenicus bedeckt, welcher sich unter einem „spitzen Winkel von 25—35° mit ihr kreuzt. Drei Linien „weiter nach aussen entspringt die Art. transvers. scapulae „aus der Subclavia, — dem Ursprunge der Mammaria gegen„über, gerade nach oben entspringt die Art. vertebralis. „Der N. phrenicus liegt unter der Art. transv. scapulae „und kreuzt sich 2‴ von der Art. subclavia entfernt, bei„nahe unter rechtem Winkel mit jener Arterie. Der N. „vagus läuft 3‴ von dem Ursprunge der Art. mammar. int. „über die Art. subclavia hinweg, — liegt dabei mehr nach „innen, als die Mammar. und senkt sich in die Brusthöhle.“ — Sée[1]) giebt an, die art. mamm. int., vom kaliber der art. temporal. mit 3 mm. durchmesser, liege bei ihrem ursprunge vor dem scalen. ant, werde dann vom phrenicus gekreuzt, welcher sich an ihre äussere seite lege; von vorn sei sie durch die vena subclavia gedeckt. Das verhältniss zur vena subclavia wird in derselben weise von Sarazin[2]) angegeben: “Après avoir croisé l'articulation sterno-clavi„culaire, dont elle est séparée par le tronc veneux brachio„céphalique, l'art. mamm. int. descend . . . .“. Velpeau[3]) lässt die mammaria nach vorn hinter den knorpel der ersten rippe steigen oder einige linien nach aussen von der articulatio sterno-clavicul. und Kolomnin[4]) präcisirt

---

1) Sée: Mammaire interne im Dictionnaire encyclopédique des sciences médicales.

2) Sarazin: Ligature im Nouveau dictionnaire de médecine et de chirurgie pratiques t. XX. 1875. pg. 586.

3) Velpeau: op. cit. pg. 486.

4) Хирург. анат. артер. стволовъ и фасцій Н. Пирогова. Перев. съ нѣмецкаго подъ редакц. и съ примѣч. С. Коломнина. Вып. II 1881 p. 105.

den weiteren verlauf durch eine linie „проходящей отъ грудино-ключичнаго сочлененія книзу и нѣсколько кнаружи.“

Die bisherigen angaben sind in bezug auf verletzungen der art. mamm. von geringerem interesse, weil einerseits die bis hierzu geschützte lage des gefässes eine verletzung desselben kaum zulässt, ausser etwa mit nebenverletzungen, gegen welche die verletzung der mamm. vollständig in den hintergrund tritt. Hinter dem I. rippenknorpel resp. vom I JCR ab betritt die mamm. jedoch ein gebiet, wo sie gegen verletzungen durch scharfe werkzeuge oder schusswaffen trotz ihrer tiefen und somit scheinbar geschützten lage nicht mehr gesichert ist. Von jetzt ab nur gedeckt durch haut, msc. pectorales, rippenknorpel oder msc. intercost. int. kann sie durch jedes werkzeug, welches ihren verlauf kreuzt lädirt werden. Aus diesem grunde gewinnen die angaben über ihren weitern verlauf speciell ihren abstand vom sternum ein grösseres interesse. Die meisten autoren geben letzteren durchschnittlich an für den ganzen verlauf bis zur theilung in ihre äste in der höhe des VI JCR, so Velpeau[1]) auf 3‴, Goyrand[2]) auf „ungefähr“ 3‴; Hyrtl[3]) lässt sie dicht am rande des sternums verlaufen, Otto[3]) und Krause[3]) oben ½″ unten ¼″ vom

---

1) Velpeau fügt in der 2. ausgabe des Traité d'anatomie chirurgicale 1833 t. I pg. 539 hinzu: „Toutefois comme elle s'éloigne „parfois de près d'un demi-pouce lateralement, on conçoit aussi qu'un „corps vulnérant pourrait passer entre elle et le sternum sans „la blesser.“

2) Goyrand: Plaie pénétrante de la poitrine; hémorrhagie; projet de ligature le l'artère mammaire interne reste sans éxécution; mort; autopsie; procédé facile pour la ligature de la mamm. int. Gaz. des hôpit. t. VII 1833 pg. 306. (Das verfahren nochmals beschrieben Gaz. des hôpit. t. VIII 1834 pg. 461).

3) J. Hyrtl: Handbuch der topographischen Anatomie 1847 t. I pg. 399; Otto: Von der Lage der Organe in der Brusthöhle.

rande des sternums entfernt; Bonnafont [1]): „d'abord der„rière le tiers supérieur de la face postérieure du sternum „elle s'éloigne peu à peu pour venir se placer entre les „fibrocartilages de cet os dans l'intervalle qui correspond „à la 5, 6, 7 et 8ième côtes où elle se trouve éloignée de „près d'un pouce du bord externe du sternum." Nach Sarazin beträgt der abstand 0.m 05; Sée uud Merlin [2]) geben ihn auf 8 — 10 mm. an, wobei Sée hinzufügt, es seien manchmal nur 5 mm. Bei vorschriften über die verschiedenen methoden der ligatur der mamm. finden sich gewöhnlich nähere angaben über den abstand des gefässes vom sternalrande in gewissen JCR. So giebt Dieterich [3]) den abstand für den I JCR auf 3—4‴ an, für den III u. IV JCR auf beinah ³/₄″. Die erstere zahl ist offenbar die von Scarpa angegebene. Günther giebt bei beschreibung der ligaturmethoden für einen der 3 ersten zwischenräume den abstand auf „beinah immer 3 — 4‴" an, „in „den höheren Interstitien gewöhnlich näher, in den tieferen „entfernter vom Sternalrande." (pg. 106); Kolomnin für den III JCR auf ungefähr 1,5 cm. (pg. 105), für die beiden

---

Breslau 1829 pg. 27 und Krause: Handbuch der menschlichen Anatomie 1843 pg. 820 citirt von Luschka: Die Brustorgane des Menschen. 1857 Fol. mit 6 Taf. pg. 18.

1) Bonnafont: Procédé pour faire la ligature de l'artère mamm. int. Gaz. des hôpit. t. VIII 1834 pg. 383.

2) Merlin: Nouv. dictionn. de méd. et de chir. prat. t. XXVIII 1880 pg. 630. article: Poitrine (Anat).

3) G. L. Dieterich: Das Aufsuchen der Schlagadern behufs der Unterbindung zur Heilung von Aneurysmen, nebst Geschichte der Unterbindungen. Nürnberg 1831. pg. 89, heisst es in der wiedergabe der Scarpa'schen methode: „Man findet nun die Arteria mamm. int. bald an der hinteren Fläche der I. Rippe neben dem Rande des Brustbeins, nach aussen oder doch nahe an demselben, hinter dem Griff desselben." Dann folgt seine eigene oben notirte angabe.

oberen auf c. 7 — 8 mm. Die länge der knorpel giebt Kolomnin für den III JCR auf etwa 4 cm. an, was einen vergleich mit den von Tourdes und Luschka angegebenen zahlen gestattet. Ersterer giebt in seiner 1849 erschienenen, ausführlichen arbeit über verletzungen der art. mamm. int. genau die entfernung für jeden JCR an, sowohl in zahlen, als rel. in theilen der betreffenden rippenknorpel, und zwar: I JCR 10 mm., II JCR 16 mm., III JCR 11 mm., IV JCR 12 mm., V JCR 8 mm., VI JCR 15 mm. Ueber das verhältniss der lage der arterie zu den längen der knorpel sagt er: „Les cartilages étant d'autant „plus longs qu'ils sont plus inférieurs, l'artère passe sous „le milieu du deuxième, sous le tiers interne du troisième „et du quatrième; elle croise les cartilages de la cinquième „et de la sixième côte, de manière à ne laisser en dedans „que le cinquième de leur longeur." Diese angaben werden von Günther und Unger wiedergegeben. Die von Kolomnin gefundene länge der knorpel des III. JCR würde also nach Tourdes einem abstande von c. 1,3 cm. entsprechen. Luschka giebt denselben für den III. JCR genau auf 1,3 cm. an. I JCR 1,1 cm., II JCR 1,4 cm., III JCR 1,3 cm., IV JCR 1,0 cm., V JCR 1,2 cm., VI JCR 1,6 cm. In seiner erklärung zu taf. I wird angegeben: „Durchschnittlich oben 1½ cm., weiter unten merklich „näher, ist sie, weil der Knochen schmäler wird, gegen sein „Ende hin wieder mehr von ihm entfernt." Beide angaben stimmen darin überein, dass die entfernung im VI. JCR nach überwindung eines minimums wieder gestiegen ist. Das minimum liegt nach Tourdes angabe mit 8 mm. im V. JCR, nach Luschka mit 1,0 cm. im IV. JCR. Diese schwankungen bezieht Tourdes weniger auf eine änderung in der richtung des gefässes, als auf die ungleich-

heiten in der breite des sternums. Luschka macht beides, sowohl die ungleiche breite des brustbeins, als auch abweichungen im laufe des gefässes selbst dafür verantwortlich.

Durch die mehr und mehr von der horizontalen abweichende richtung der unteren rippenknorpel verliert die messung hier an sicherheit, resp. es lassen sich genau genommen hier stets 2 oft sehr differente werthe für jeden JCR angeben, je nachdem der abstand des gefässes in senkrechter richtung, oder in der axe des JCR gemessen wird. Im ersteren Falle fällt der fusspunkt des senkrechten abstandes dort, wo das gefäss im V. JCR liegt, oft schon in den VI., für den VI. in den VII. JCR. Die unter schiede in zahlen, welche dadurch sich ergeben, mögen durch eine vergleichende messung illustrirt werden. Bei einem indiv. fand ich folgende zahlen in mm.:

		I	II	III	IV	V	VI
links	In _|_-richtung . .	$10\frac{1}{2}$	$14\frac{1}{2}$	$14\frac{3}{4}$	$14\frac{1}{2}$	12	$15\frac{1}{2}$
	‖ der axe d. JCR .	$10\frac{1}{2}$	15	15	15	$15\frac{1}{2}$	22
rechts	In _|_-richtung . .	$9\frac{1}{2}$	12	$12\frac{1}{2}$	10	9	14
	‖ der axe d. JCR .	$9\frac{1}{2}$	$12\frac{1}{2}$	$12\frac{1}{2}$	$14\frac{1}{2}$	17	20

Hier fiel der fusspunkt der senkrechten für den VI JCR rechts sogar auf den ansatz der VIII rippe. Für die beurtheilung der verhältnisse am lebenden hat nur der senkrechte abstand werth, und beziehen sich die zahlen von Tourdes und Luschka offenbar auf einen solchen. Ihre angaben müssen der späteren betrachtung zu grunde gelegt werden, da sie die genauesten sind, welche wir besitzen. Leider fehlt bei beiden eine angabe über beobachtete max. und min. Sèe berichtet, die entfernung betrage manchmal nur 5 mm. Einen noch kleineren sogar negativen minimalwerth bietet die beobachtung von Harald

Schwartz, welcher die mamm. d. in der mitte des sternums verlaufen sah und versichert, dass dieses nicht selten vorkomme. Schon der negative werth kennzeichnet diesen fall als abnormität. Das max. findet sich in einer beobachtung von Günther, wo die arterie im II. JCR jederseits 1″ vom sternum entfernt lag.

Begleitet wird die arterie auf ihrem laufe anfangs von einer medianwärts gelagerten vene; von der II. oder III. rippe abwärts liegt sie zwischen 2 venen. Die theilung erfolgt in wechselnder höhe, manchmal hoch oben, so dass während des ganzen verlaufes 2 venen vorhanden sind, manchmal garnicht, so dass nur eine vene; medianwärts gelagert ist. Seltener ist die umgekehrte lagerung: die vene lateralwärts von der arterie. Einmal fand Günther, welcher das verhältniss zur vene an 53 leichen untersucht hat, rechts die arterie anfangs lateral gelagert, dann kreuzte sie sich unter der III. rippe mit der vene und lag von jetzt ab median von derselben. In einem fall bei Günther war links keine vene vorhanden.

Bonnafont findet ausserdem noch einen nerven nach aussen von der arterie, die vene innen. Diese und andere falsche angaben Bonnafont's wurden noch im selben jahr (1834) von Goyrand dahin zurechtgestellt, dass ein „nerf compagnon de l'artère" nicht existire, wobei Goyrand seine schon 1833 gegebenen topographischen angaben wiederholt.

Im I. und II. JCR liegt die arterie nur durch lockeres zellgewebe in dünner schicht von der pleura getrennt, vom III. (oder IV.) JCR ab, manchmal auch schon im II. schiebt sich zwischen beide der msc. triang. sterni mit seinen dünnen fasern ein.

Die breite der einzelnen JCR ist eine verschiedene. An der stelle, wo die arterie gewöhnlich verläuft, ist der II JCR der breiteste von allen, nächst ihm der III. Für letzteren giebt Kolomnin eine breite von 1,5 cm. an. Die unteren JCR werden success. immer enger an ihrem medialen ende und trotz der grösseren entfernung des gefässes im VI. JCR ist dieser doch der engste.

In die schilderung der vor der arterie gelegenen schichten schleicht sich häufig die irrthümliche angabe ein, die arterie sei auch durch die msc. intercost. ext. gedeckt, so bei Bonnafont und Sée. Goyrand berichtigt auch diese angabe B's und weist ihn ferner auf die existenz des msc. triang. sterni hin.

In der höhe des VI. JCR theilt sich die arterie in ihre beiden äste, die artt. epigastr. sup. und musculophrenica. Letztere zieht noch Tourdes im VI JCR nach aussen, vorfolgt weiterhin den zwerchfellansatz, durchbohrt ihn zwischen VIII und IX rippe die übrig gebliebenen JCR versorgend. Erstere durchbohrt den ansatz des zwerchfells und verzweigt sich, hart an der hinterfläche des rectus abd. verlaufend, in diesem muskel, kleinere zweige auch zu den breiten bauchmuskeln, zur haut und zum diaphragma sendend.

Die von der medialen seite des stammes der art. mamm. abgehenden feinen zweige versorgen das vordere mediastinum, thymus, herzbeutel, msc. triang. sterni und beide seiten des sternums. Besonders genannt wird gewöhnlich die art. pericardiaco-phrenica oder comes n. phrenici, welche bis zum diaphragma herabsteigt, dort mit den anderen, das zwerchfell versorgenden arterien anastomosirt. Von der vorderen seite gehen einzelne kleine zweige ab, welche die msc. intercost. int. durchbohren, die mcs. pectorales, die

aut und mamma versorgen. Letztere zweige sind beim eibe zur zeit der lactation von bedeutendem kaliber. r. Tiedemann [1]) bildet in seinen tafeln noch besonders inen zweig ab, welcher zwischen den köpfen des sterno-l.-mast. durchbricht, um sich im pect. maj. zu verlieren. ie lateralen zweige werden als intercost. ant. bezeichnet. on ihnen ist einer der stärksten nach Tourdes der-nige, welcher am oberen rande der V. rippe nach aussen eht. Auf der linken seite ist der correspondirende nach nen ziehende ast „qui vient croiser la face antérieure du prolongement ensiforme" mitunter von solcher stärke, pour que sa blessure à peu près inévitable (bei der opera-ion der paracenthese des herzbeutels) fasse naître une hé-morrhagie inquiétante." (Velpeau op. cit. pg. 335).

Durch ihre zweige anastomosirt die mammaria durch rmittelung der intercost. post. und der art. phrenic. inf. it der aorta, durch vermittelung der artt. thoracicae und ymicae mit der subclavia, durch ihren endast mit der epi-st. inf. resp. cruralis, durch ihre mediastinalzweige mit r arterie der anderen seite.

1) Fr. Tiedemann: Tab arter. corp. hum. Carlsruhae 1822. b. V, VI u. VIII.

Anomalien: „Il est peu d'artères, dit M. Cruveilhier, qui soient moins variables dans leur origine." (Sée) uch Hyrtl [1]) äussert sich im selben sinne, wenn er 1859 gt: „Die bekannten Anomalien der Mammaria int. spie-en innerhalb enggezogener Grenzen. Sie betreffen nur

1) Hyrtl: Aus dem Wiener Secirsaale. Oesterreich. tschr. f. pract. Heilk. t. V 1859, pg. 529. Ungewöhn-che Verästelung der Art. mamm. int.

„ihren Ursprung.“ Gruber[1]) hat 1872 im anschluss an ein paar von ihm beebachtete fälle eine zusammenstellung der bekanntgewordenen abnormitäten im ursprunge der art. mamm. int. verfasst.

Aus dem arcus cortae sahen die mamm. int. entspringen: Cassebohm[2]), Otto[3]) (?), Meckel[4]), Hyrtl[5]) (?), Quain[5]) (?), Gruber[6]) und wahrscheinlich auch Tiede-

---

1) W. Gruber: Ueber die Varianten des ungewöhnlichen Ursprunges der Art. mamm. int. und des Trunc. thyr.-cerv. Virch. Arch. 1872, pg. 485.

2) Bei Ph. A. Boehmer: Observ. binae anat. de quatuor et quinque ramis ex arcu arteriae magnae ascendentibus. Halae 1741, veröffentl. in A. Haller: Disp. anat. select. t. II Goetting. 1747, pg. 452 fig. 2: Rechts entsprang die mamm. int. (F) von der anonyma aus dem arcus aortae.

3) A. W. Otto: Handbuch der pathologischen Anat. des Menschen und der Thiere. Breslau 1814, pg. 102: „Der Ursprung der grossen Zweige aus dem Bogen „der Aorta zeigt sehr viel Abweichungen von der Regel. „Bald findet man nur 2 Aeste, bald und im Gegentheil „4 und 5, indem kein truncus anonymus da ist, oder „auch eine oder gar 2 Wirbelarterien, eine Brust-, Thymus- „oder Schilddrüsenarterie aus dem Bogen der Aorta ent- „stehen“. Dabei wird Boehmer citirt und hinzugefügt: „Von allen diesen Abnormitäten besitze ich mehrere Fälle“.

4) J. Fr. Meckel (Handb. der path. Anat. t. II Abth. I Leipzig 1816 pg. 113) will dieselbe abnormität wie Cassebohm beobachtet haben.

5) J. Hyrtl: Einige in chirurgischer Hinsicht wichtige Gefässvarietäten. Oesterreich. med. Jahrb. t. XXIV, Stck. 1. cit. nach dem referat von Voigt in Schmidt's Jahrb. t. 31. 1841, pg. 187. „Die Art mamm. d. bildete „einen für sich bestehenden Ast des Aortenbogens und „entsprang aus der vorderen Fläche desselben unmittel- „bar unter dem truncus Anonymus“. Auffallend ist es, dass Hyrtl später (Aus dem Wiener-Secirsaale. l. c.) den ausspruch thut: „Sehr selten ist der Ursprung der Mamm. int. aus der Innominata, und nur einmal beobachtet aus der Aorta (abgebildet bei Quain. Tab. 7 fig. 12).

6) loco cit. pag. 489: „Die starke Mamm. int. d. hatte an der vorderen Wand des Arcus Aortae, abwärts

mann [1]). Ob Cruveilhier diese und andere abnormitäten selbst beobachtet hat oder nur schon publicirte fälle anderer im sinne hat, geht aus der von Sée angeführten stelle nicht hervor. Es heisst dort weiter: „les seules qui aient „été observées se reduisent à celles dans lesquelles cette ar„tère provient du tronc brachio-céphalique, de la crosse de „l'aorte ou d'un tronc commun avec la thyroïdienne infé„rieure." In der arbeit von Gruber sind ausser seiner beobachtung nur die fälle Cassebohm und Meckel enthalten.

Den ursprung der mamm. int. aus der anonyma beobachteten Neubauer[2]), Walter[3]) und Tiedemann[4]).

„von der Anonyma und in der Nähe des concaven Randes „des Arcus ihren Ursprung genommen".

1) op. cit. Taf. IV fig. 3. Expl. tab pg. 48. „Ausser „den gewöhnlichen 3 Hauptästen entspringt zuweilen die „innere Brustarterie der rechten Seite aus dem Bogen „der Aorte und die linke Wirbelarterie nimmt zwischen „den beiden Kopf- und Schlüsselbein-Arterien ihren Ur„sprung. Einen solchen Fall hat Boehmer abgebildet".

Die Tiedemann'sche abbildung ist mit der Böhmerschen fast identisch, unterscheidet sich von der letzteren nur ganz gering in der stärke aller arterien. Die ursprünge sind genau ebenso wie bei Boehmer. Wo Tiedemann sonst eine zeichnung entlehnt, da führt er es in den Expl. immer besonders an. In diesem falle fehlt diese erklärung.

2) J. E. Neubauer: Op. omn. coll. Francof. et Lipsiae. 1786 pg. 301—302 § X De art. mamm. int. d. rarissimo trunci innominati sobole. Die mamm. int. d. entsprang von der anonyma 3''' über dem arcus aortae (Gruber).

3) Walter: Sur l'anévrisme. Nouv. mém. de l'acad. roy. des sc. et bell. lettr, ann. 1785. Berlin 1787, pg. 55 § XVI, wo nichts beschrieben ist aber Taf. I. E (Gruber).

4) Op. cit. Tab. IV fig. 10, Expl. tab. pg. 56: „zeigt den ungewöhnlichen Ursprung der rechten inneren „Brustarterie aus dem ungenannten Stamme, welchen Neu„bauer und Walter abgebildet haben".

Ein anomaler ursprung aus der art. subclavia ist viel häufiger gesehen worden: von der mittleren, hinter dem scal. ant. gelegenen portion sah ihn Quain[1]); von der äusseren, im trig. omo-clavic. gelagerten portion 2 mal Münz[2]), je 1 mal Lauth[3]) und Hamilton Labatt[4]),

---

1) Rich. Quain: The anatomy of the arteries of the human body. London 1844, pg. 140. Atlas Folio. Pl. 21 fig. 6. Auch abgebildet bei Tiedemann in dem Suppl. ad tab. arter. corp. hum. Heidelberg 1846 Tab. 42 fig. 1. In den Expl. suppl. pg. 32: „Die innere Brust-„Pulsader bildet zwischen den Rippenhaltern mit der art. „transv. colli ac. scapulae ein gemeinschaftliches Stämm-„chen. Die Abbildung dieser höchst seltenen Abweichung, „welche ich selbst niemals sah, ist aus Quain's Tafeln (21, fig. 6) entnommen". Die arterie entspringt aus der oberen vorderen wand der linken subcl. genau hinter der mitte des scal. ant., durchbohrt den muskel und zerfällt sofort darnach in einen ganz kurzen stamme für transv. colli und scap. und in die mamm. Letztere begiebt sich medianwärts und nach unten schräg vor dem scal. ant. zu ihrer stelle.

2) M. Münz: Handb. der Anat. des menschlichen Körpers mit Abbild. Th. II (Gefässlehre) Landshut 1821, pg. 535. „Zweimal sah ich sie aus dem Anfangstheil der „Achselpulsader entspringen (Münz rechnet die subcl. nur „bis zum unteren rande der clavicula) einmal bald nach „dem Durchgange der Schlüsselpulsader zwischen den „Rippenhaltern, einmal noch weiter davon entfernt; von „diesem Ursprunge aus lief sie über die erste Rippe vor „dem vorderen Rippenhalter in die Brusthöhle zurück, an „die Seite des Brustbeins, und setzte von hier an regel-„mässig ihren Verlauf und ihre Verzweigungen fort".

3) E. A. Lauth: Anomalies dans la distribution des artères de l'homme. Mém. de la soc. d'hist. nat. de Strasbourg. Paris 1833 t. I livr. 2 pg. 46, angeführt bei Tiedemann (Expl. suppl. pg. 36). Gruber (1872), welcher Paris 1830 pg. 46 angiebt, schildert den fall folgender-massen: „An der linken Seite entsprang die Mamm. int. 6‴ auswärts vom scal. ant. von der Subclavia" (nach Lauth von der axillaris.).

4) Hamilton Labatt: A brief account of irregularities in the human arterial systems. The London

6 mal Rich. Quain[1]), 1 mal Nuhn[2]), Schwegel[3]) und

---

med. Gaz. 30, IX 1837 New Ser. Vol. I for the session 1837–1838 London 1838 pg. 8 fig. 2. „Die Mamm. int. d. kam von der dritten (äusseren) Portion (third stage) der Subclavia, lief aber nicht vor, sondern hinter dem scal. an ihrer gewöhnlichen Stelle. Die Mamm. int. sin kam von der mittleren Portion der Subclavia (second stage)". Gruber 1872.

1) Rich. Quain: Op. cit. pg. 140, 141, 146, 178. Pl. 21, fig. 7, 10, Pl. 24 fig. 4. Letztere ist abgebildet bei Tiedemann, wo es in Expl. suppl. zu tab. 42 fig. 3 heisst: „Zeigt den seltenen Ursprung der inneren Brust-„Pulsader aus der Achselpulsader. Die Figur ist aus „Quain's Tafeln entnommen. Einen ähnlichen Ursprung „sah Lauth". Gruber (1872) giebt an: „Unter 297 Fällen „6 mal (2 mal rechts, 4 mal links) darunter 1) Aus der „Anonyma eine thyr. ima; die art. vertebr. sin. aus dem „Arcus Aortae zwischen Carotis sin und Subclavia sin. „Hier entstand von der äusseren Portion der Subcl. sin „ueben dem scal. ant. ein truncus communis für die cervic. „ascend., transv. colli und transv. scap. und 3″ etwa „entfernt die Mamm. int sin., die vor dem scal. ant. zu „ihrer gewöhnlichen Stelle einwärts verlief. 2) rechte „Mamm. int. entsprang $^6/_{10}$″ auswärts vom scal. ant. „3) beiderseits aus der äusseren Portion und zwar rechts „am inneren Rande der ersten Rippe, $^2/_5$″ auswärts vom „scal ant. links am äusseren Rande der ersten Rippe, „sogar 1″ von jenem Muskel entfernt". Diesen fall hat Tiedemann abgebildet. Tab. 42, fig. 3.

2) A. Nuhn: Beobachtungen und Untersuchungen aus dém Gebiete der Anat., Physiol. und prakt. Med. Heidelberg 1849 Fol. pg. 23. Tab. III fig. 4. Ursprung der rechten mamm. aus dem ende der äusseren portion der subcl. am inneren rande der ersten rippe. Ihr gegenüber entspringt, gleichfalls an dieser abnormen stelle eine transv. scapulae. Die mamm. zieht quer vor dem scal. ant. zu ihrem ort.

3) Schwegel: Ueber einige Gefässvarietäten des menschlichen Körpers. Vierteljahrschr. f. die pract. Heilk. Prag. 1859. t. 62 pg. 125: „Ursprung der Art. mamm. „int. aussen vor dem msc. scal. ant., welchen Nuhn be-„schrieben hat. Eine solche Art. mamm. int. sah ich

Patruban[1]), 2 mal Gruber[2]), je 1 mal combinirt mit anormalem ursprunge des truncus thyr.-cerv. sahen den abnormen ursprung der mamm. Lauth[3]) und Gruber[4]). Vom truncus thyr.-cerv., der selbst abnormerweise von der

---

„dann am oberen Rande der ersten Rippe verlaufen und „den msc. scal. ant. umschlingen".

1) v. Patruban: Wochenbl. der k. k. Gesellsch. d. Aerzte in Wien 1866 t. VI pg. 81. Protokoll der Sitzung vom 12. I. 66. „v. P. demonstrirte ein Präparat, „welches eine Art. infracostalis beiderseits darstellte. Die „Arterie entsprang mit der Art. mamm. int. per truncum „communem aus der Art. subcl. am äusseren Rande des „msc. scal. ant."

2) W. Gruber: l. cit. (1872) pg. 489. „Knabe „15 a. n. „Die Mamm. int. d. entstand am Uebergang „der Subclavia in die Axillaris, 1 zoll auswärts vom scal. „ant. Sie lief hinter der Vena subcl. vor der Insertion „des scal. ant. in die Brusthöhle". Ferner W. Gruber: Ein Nachtrag zu den Anomalien des Ursprunges der Art. mamm. int. Virch. Arch. 1876 pg. 464. Ueber dem übergang der subcl. in die axill., 1,3 cm. auswärts von der insertion des scal. ant. über dem oberen rande der II. rippe; verlief in der tiefe des trig. omo-clavic., hinter der ven. subcl. vor der insertion des scal. ant. auf dem oberen rande der I. rippe und noch eine beträchtliche strecke über der oberen brustapertur hinter dem knorpel der I. rippe fast quer einwärts. Im ganzen war das quere stück 4,8 cm. lang, davon lagen 1,3 cm. im trig. omo-clavic., ebensoviel vor dem scal. ant. und 2,2 cm. über der brustapertur.

3) E. A. Lauth: Op. cit. pg. 46. Dieselbe leiche wie pg. 24. Rechts gingen von der äusseren portion ab der trunc. thyr.-cerv., dann 2 cervic. ascend. und gesondert von diesen die mamm. int., 1″ auswärts vom scal. ant. (Gruber).

4) W. Gruber 1872 l. cit. pg. 489. Taf. XIX fig. 4. Mann 17 a. n. Der trunc. entsprang vom anfangstheil der äusseren portion der subclavia, nachdem diese den scal. ant. gekreuzt hatte. 3½—4‴ aus- und abwärts davon entspringt die mamm. int. d. (c), läuft vor der insertion des scal. ant. zur oberen brustapertur, bis wohin sie 1 zoll lang ist.

äusseren portion der subcl. abgegangen war, sahen sie entspringen Quain [1]) und Gruber [2]).

Die beobachtungen über einen abnormen ursprung aus der inneren portion der subcl. sind häufig. Es berichten über einen solchen ursprung Huber [3]), Meckel [4]), Tiede-

---

1) Rich. Quain: Op. cit. pg. 140 Pl. 21 fig. 8. abgebildet bei Tiedemann (Suppl.). wo es in den Expl. suppl. pg. 32 (Tab. 42 fig. 2) heisst: „Zeigt die innere Brust-„Pulsader, welche mit der unteren Schilddrüsen- und „queren Nacken-Pulsader ein gemeinsschaftliches Stämm-„chen darstellt. Auch die Abbildung dieser seltenen Ab-„weichung, welche ich niemals sah, ist aus Quain's Tafeln „entlehnt. Einen ähnlichen Ursprung sah Huber (Act. „Helv. t. VIII pg. 92. Obs. IX)." Der stamm liegt links zwischen scal. ant. und med., die mamm. zieht vor dem scal. ant. zur brusthöhle. Gruber (1872) identificirt die beiden fälle nicht, sondern führt den Huber'schen unter denjenigen an, wo der trunc. an normaler stelle entsprungen ist.

2) W. Gruber: l. cit. 1872. pg. 490. Der trunc. entsprang ½" nach aussen vom äusseren rande des scal. ant., durchbohrte letzteren von hinten nach vorn und gab dann sofort die mamm. int. ab, welche vor der inneren, grösseren portion des scal. ant. zu ihrem orte verlief.

3) Jo. Jac. Huber: Observat. aliquot de arcus Aortae ramis, de Arteria Thyroide quinta s. supernumeraria deque vicinis his quibusdam Arteriis aliis. Act. Helvet. t. VIII Basileae 1777 pg 92 obs. IX. De mammaria arteria. „Semel tamen eandem a thyroide inferiore „exire vidi. Alia vice, communi ex trunco provenire anim-„adverti duas arteriolas scapulares, cervicalem anticam „. . . atque mammariam; nec non semel hanc cervicalem „e mammariae ortu adscendere vidi." Gruber (1872) führte nur den einen fall (ursprung aus der thyr. inf.) an.

4) J. Fr. Meckel: Handbuch der menschlichen Anat. Halle und Leipzig t. III pg. 184. Gruber (1872) sagt vom diesem falle: „Sah die art. mamm. int. einmal „aus einem gemeinschaftlichen Stamme mit der thyr. inf., „also aus dem Trunc. thyr.-cerv. entspringen." Zum trunc. thyr.-cerv. gehört doch wohl mehr als die art. thyr. inf. allein.

mann [1]), Hyrtl [2]) und Quain [3]). — Bei cercopithecus sabaeus findet Barkow [4]) einen gemeinschaftlichen truncus für die artt. transv. scapulae, mamm. int. und thyr. inf. Ob dieses jedoch eine einmalige beobachtung oder die norm ist, geht aus der stelle nicht hervor.

Der weitere verlauf und die verästelung einer abnorm entsprungenen mamm. int. sind nach Hyrtl [5]) denen bei normalem ursprunge gleich.

---

1) Fr. Tiedemann: Expl. tab. art. 1822 pg. 120 Note a: „Sie (mamm. int.) ist in ihrem Ursprunge ziem„lich beständig, sehr selten entspringt sie aus dem Bogen „der Aorte oder aus dem ungenannten Stamm. J. J. Huber „sah sie einmal aus der unteren Schilddrüsen-Pulsader „abgehen. Ich sah diesen Ursprung zweimal.“

2) J. Hyrtl: Einige in chir. Hinsicht wichtige Gefässvarietäten. Oesterreich. med. Jahrb. t. XXIV Stck. I cit. nach dem referat von Voigt in Schmidt's Jahrb. t. 31 1841. pg. 187. „Die Art. cervic. prof. entsprang mit der „Art. mamm. int. aus einem kurzen gemeinschaftlichen „Stamme.“ J. Hyrtl: Vergangenheit und Gegenwart des Museums für menschliche Anat. an der Wiener Universität. Wien 1869 pg. 159. Präp. Nr. 123b. „Die mamm. int. sin. entsprang vom trunc. thyr.-cerv., die carotis sin. „aus der anonyma, die thyr. inf. d. vor der vertebr.“

3) Rich. Quain: Op. cit. pg. 178. Gruber (1872) giebt darüber an: „Mit dem Trunc. thyr.-cerv. vereinigt „an 15 (6 rechts, 9 links); mit der transv. scap. und „transv. cerv. vereinigt an 5 (3 rechts, 2 links).“

4) J. C. L. Barkow: Disquisit. circa originem et decursum arteriarum mammalium. Lipsiae 1829 pg. 62: „Arteria subclavia sequente ordine arteriam vertebralem, „truncum fortissimum in arteriam transversam scapulae, „mammariam internam et thyreoideam inferiorem divisum, „arteriam profundam cervicis emittit et ut in homine de„currens in art. axillarem continuatur.“ Von lepus timidus heisst es pg. 48: „Art. subcl. simul emittit art. mam„mariam int. et cervicalem adscend. etc.“ Simul bedeutet hier wohl „in gleicher höhe,“ da nicht speciell truncum communem gesagt ist, doch könnte es auch in letzterem sinne gebraucht werden.

5) Hyrtl: Aus dem Wiener Se cirsaale. l. cit. pg. 529. Ungewöhnliche Verästelung der Art. mamm.

Ueber varianten in der verzweigung der normal entsprungenen mamm. äussert sich Huber in directem anschluss an die oben angegebene stelle: „Quid ergo „mirum, quando et in distributione sua, concedendo vi„cinis particulis furculos, varietates admittit haud in „frequentes, maxime cum ne quidem conjugium . . . „semper reperiatur in eodem subjecto aequalis ortus, direc„tionis aut ramificationis (Op. cit. pg. 92).“ Bei abnormitäten in der verzweigung ist das verhältniss vorherrschend, dass die mamm. an der versorgung von gebieten theilnimmt, welchen sie normaler weise fern bleibt, seltener überlässt sie ihre gebiete anderen arterien. Am häufigsten findet letzteres noch in bezug auf die thymusdrüse statt [1]). In der arbeit von Gruber [2]) über die art. thyr. ima sind

---

int.: „Verlauf und Verästelung einer abnorm entsprun„genen Mammaria verhalten sich jedoch übereinstimmen„den zahlreichen Beobachtungen zufolge wie bei norma„lem Ursprunge.“

1) Ich habe überhaupt nur zwei notizen in der mir zu gebote stehenden litteratur gefunden. J. Hyrtl: Einige in chir. Hins. wicht. Gefässvariet. Schmidt's Jahrb. l. cit. pg. 187: „häufig Entsprung einer unpaarigen Art. thymica (bei „Kindern) vorn aus dem Aortenbogen, die in einem Falle „die Art. pericard.-phrenic. abgab.“ Ferner erwähnt Fr. Hildebrandt (Handb. d. Anat. des Menschen 4. Aufl. t. III, besorgt von E. H. Weber. Braunschweig 1831 pg. 174) bei aufzählung der vermehrung der primitiven aortenäste des ursprunges einer art. pericard. post. aus dem aortenbogen.

2) W. Gruber: Ueber die Art. thyreoidea ima. Virch. Arch. 1872 pg. 452. Darin sind enthalten: Zwei fälle von Lauth (op. cit. pag. 45. Auf die differenz in der angabe des jahrganges zwischen Gruber und Tiedemann habe ich schon oben aufmerksam gemacht. Das original stand mir nicht zur verfügung) mit ursprung der thyr. ima aus der mamm. d.; 1 Fall von Broca (Bull. de la soc. anat. de Paris. ann. 25. 1850. pg. 84) wo ein dicker ramus recurrens von der mamm. d. schräg vor der trachea zur glandula thyr. aufstieg. Die übrigen originalarbeiten sind mit den angaben Grubers verglichen worden.

ausser 3 eigenen beobachtungen mehrere fälle enthalten, in welchen die art. thyr. ima aus der mamm. int. entsprang. In der einen beobachtung von Theile entsprang sie aus der pericardiaco-phrenica. Tiedemann (Expl. tab. pg. 84 Note b) sah die art. transv. scap. aus der mamm. entspringen. In der Expl. suppl. pag. 30 (zu Tab. 41 fig. 6) führt er aus, er habe diesen ursprung viermal gesehen, theils rechts, theils links, bei männern und frauen. „Es „haben desselben ebenfalls Lauth (Op. cit. d. h. ann. „1833 t. I livr. 2 pg. 46), Quain (a. a. O. Pl. 24 fig. 6)

H. C. L, Barkow: Comparative Morphologie des Menschen und der menschenähnlichen Thiere t. V (Die Blut-Gefässe vorzüglich die Schlagadern des Menschen in ihren minder bekannten Bahnen und Verzweigungen) Breslau 1866 liefert Taf. V fig. 3 u. 4. „Darstellungen von Präparaten, „an denen sich eine aus der Art. mamm. int. d. entsprin- „gende Art. thyr. ima befindet." In fig. 3 ist die mamm. d. von sehr starkem kaliber, giebt über 2" von ihrem ursprunge entfernt eine starke thyr. ima ab. In fig. 4 entspringt die art. thyr. inf. d. aus der rechten mammaria, und giebt noch einen von Barkow als thyr. ima bezeichneten zweig ab. Gruber führt diesen nicht als thyr. ima an. H. Luschka (op. cit. pg. 19) giebt an, dass die in seinem falle aus der linken mamm. int. entsprungene thyr. ima fast so stark wie die mamm. selbst war. Von Hyrtl finden sich 3 beschreibungen einer art. thyr. ima. In der Oesterreich. Ztschr. f. pract. Heilkunde 1859 t. V pg. 529 wird einmal über eine solche (präp. Nr. 1675) ausführlich referirt, zum zweiten mal ganz kurz in: Vergangenheit und Gegenwart d. Mus. f. menschl. Anat. an d. Wiener Univ. Wien 1869 pg. 159 über präp. 119. Allerdings wird sie hier nicht als thyr. ima bezeichnet. Weiterhin heisst es zu präp. 122: „Präp. mit einer überzähligen Schilddrüsenarterie (Art. thyr. Neubaueri), welche zugleich die Mamm. sin. abgiebt." Drei beobachtungen stammen von Gruber selbst. Die eine war schon 1845 in den Oesterr. Jahrb. veröffentlicht, und wird in der arbeit 1872 referirt: „Bei einem Kinde beiderseits." In den beiden neueren fällen entsprang sie jedesmal aus der mamm. d. Im zweiten falle gab sie dann die art. pericardiaco-phrenica ab.

„u. A. gedacht. Einen solchen Fall sah ich auch auf dem „anatomischen Theater in Bonn.“ Sée führt als beobachtete abnorme zweige der mamm. int. „surnuméraire“, transv. scap., cerv. prof. und superf., Günther (op. cit. pg. 106) eine beobachtung Rokitansky's als abnormität an, wo sich am vorderen rande des msc. sterno-cl.-mast. ein zweig der mamm. befand. Ob dieses der oben erwähnte, bei Tiedemann abgebildete zweig ist, bleibt zweifelhaft, da eine quellenangabe fehlt.

1824 beschrieb Adolph Wilhelm Otto[1]) einen abnormen zweig welcher in der folge die namen arteria subcostalis, mammaria accessoria, arteria infracostalis, thoracica interna, mammaire externe bekam. Später wurde derselbe ast mehrmals beobachtet von Tiedemann[2]),

---

1) Ad. Wilh. Otto: Seltene Beobachtungen zur Anat. Physiol. und Path. 2. Samml. (Neue selt. Beob.) Berlin 1824 pg. 62 d: „Oben wo die Mammaria zum „Brustbeinrande herüberzog, entsprang ein Ast, welcher „vom oberen Rande der ersten Rippe zwischen Pleura „und Thoraxwand schräg nach aussen unten verlief, über „die vier ersten Rippen weg und endete in der am unteren „Rande der vierten Rippe verlaufenden Intercostalarterie, „5″ vom rechten Brustbeinrande entfernt“. O. macht auf die gefahr der verletzung bei rippenfracturen und bei der empyemoperation aufmerksam. Hildebrandt (op. cit. t. III pg. 203 anmerk.) führt ausser dieser beobachtung noch eine zweite von Otto an, wo die mamm. int. „an einem Präparate in Kopenhagen drei, wohl 3″ parallel neben einander herablaufende Gefässe bildete, „deren beide äussere nur durch einen kleinen Querast „sich verbanden“. Die angezogene stelle (Otto: Path. Anat. I, 5. 308) kann ich in der mir vorliegenden ausgabe (Breslau 1814. Handb. der path. Anat. des Menschen und der Thiere) nicht finden. Doch auch Theile bezieht sich in Schmidt's Jahrb. 1860 t. 107 pg. 271 auf diese stelle. „Eine solche Cumulirung der keineswegs häufigen „Varietät, von welcher Otto (path. Anat. I. 308) zuerst „zwei Beobachtungen mitgetheilt hat, gehört gewiss zu „den grossen Seltenheiten“.

2) Fr. Tiedemann (Expl. suppl. pg. 38 zu Tab.

Hodges[1]), Hyrtl[2]), v. Patruban[3]).

Heister[4]) beobachtete eine verdoppelung der linken mammaria bei einem 3jährigen kinde.

Zu erwähnen ist noch die von Hyrtl[5]) beobachtete

---

42 fig. 4.) „Ich fand ihn zweimal an beiden Seiten in „dem Leichnahm eines Mannes, dreimal nur an der rechten „Seite und einmal an der linken Seite. Einen solchen „Fall sah ich ferner im Marburger anatomischen Theater. „Ich nenne diesen ungewöhnlichen Ast Arteria subcostalis. „Er ist wohl zu beachten bei der Operation der Paracen- „tese der Brust". Die abbildung zeigt die abnormität rechts.

1) R ch. M. Hodges: Practical Dissections. Cambridge 1858. Theile ref. in Schmidt's Jahrb. 1860 t. 107 pg. 271: „Bei 3 Individuen, die gleichzeitig im Sections- „locale lagen, sah ich von der mamm. int., ganz nahe „ihrem Ursprunge, und zwar auf beiden Seiten einen „starken Ast abgehen, den man als thoracica int. be- „zeichnen könnte. Er stieg nämlich allemal über die „Mitte der Rippen bis in den V JCR. herab, wo er als „intercostalis endigte".

2) Der bei der thyr. ima erwähnte fall (präp. 1675) endigte als mamm. int. accessoria sin.

3) cf. anmerk. 1 zu pg. 26.

4) Laurent. Heister: Obs. medicae miscellaneae theoreticae et practicae (Diss. von Moebius. Helmstadii 1730). Disput. anat. select Vol. VI colleg. et edidit A. Haller. Goettingae 1751. pg. 725 Obs. VII: Sectio infantis trium annorum. „In quibus (i. e. arteriis et venis) vero nihil inusitati apparuit, quam quod in interiori et „sinistra facie sterni arteria mammaria secundum totum „tractum sterni duplex adesset, quae alias simplex tantum- „modo esse solet".

5) J. Hyrtl: Handb. der topograph. Anat. Wien 1865 t. I pg. 549: „Eine von mir beobachtete und auf- „bewahrte Anastomose beider Mammariae int. durch einen „am unteren Drittel des Mittelstückes des Brustbeines „querverlaufenden Verbindungsast, könnte in Trepanations- „fällen sehr gefährlich werden". Die beobachtung muss Hyrtl schon 1847 in der I. aufl. seiner topogr. anat publicirt haben, da Luschka 1857 ihrer erwähnt und an anderer stelle diese aufl. anführt.

anastomose der beiden artt. mamm. int. unter einander durch einen queren verbindungsast am unteren 1/3 des corpus sterni. Luschka[1]) erwähnt dieser anastomose gleichfalls unter hinweis auf Hyrtl.

Abnorme erweiterung beider artt. mamm. int. ist von Power[2]) beobachtet worden bei einem falle von insufficienz und stenose der aortenklappen und verengerung der aorta abdominalis. Es waren während des lebens starke pulsationen im II JCR sicht- und fühlbar. Tiedemann[3]) bildet ferner in seinen suppl. einen fall ab, in dem sich 12 jahre nach vollführter subclaviaunterbindung eine starke erweiterung der collateralen, unter anderen der mamm. int. nachweisen liess.

---

1) op. cit. pg. 19.

2) Dublin. Quart. Journ. t. 32 (64) Novb. 1861 pg. 314. mit abbild. Beide mamm. int. sind bis zum kaliber der carótiden erweitert und stark geschlängelt. Power hält diese dilatation für eine zufällige complication.

3) Expl. suppl. pg. 112 zu Tab. 52 fig. 1: „Rechte „Arm eines Mannes, an dem Charles Aston Key zur „Heilung eines Aneurysma Arteriae axillaris die Subclavia „vor 12 Jahren unterbunden hatte. Alle anastomosiren„den Aeste zwischen Subclavia und Axillaris sind er„weitert". Unter diesen wird pg. 114 die mamm. angeführt (Nr. 4). In der abbildung erscheint sie nur wenig erweitert.

Aus der beschreibung der normalen anatomischen lage der mamm. int. lassen sich a priori folgende schlüsse ziehen: das gefäss kann auf seinem ganzen wege von der I rippe bis zur theilung im VI JCR getroffen und verletzt werden, wenn das verletzende werkzeug tief genug eindringt. Hierin unterscheidet sich die mamm. nicht von anderen gefässen, etwa denen der extremitäten. Der bluterguss muss jedoch seine besonderheiten aufweisen. Bei den gefässen der extremitäten handelt es sich entweder um blutung nach aussen, oder um die bildung eines traumatischen aneurysma oder blutinfiltration ins umliegende gewebe. Bei der mamm. werden die beiden letzteren ereignisse voraussichtlich selten eintreten, dagegen häufiger die blutung in das cavum pleurae, seltener schon in dem herzbeutel erfolgen. Im I. und II. JCR, wo das gefäss unmittelbar der pleura aufliegt, wird eine verletzung desselben ohne eröffnung der pleura kaum möglich sein. Vom III JCR abwärts wird eine verletzung des gefässes ohne eine solche der pleura möglich sein können, wenn auch vorausgesetzt werden muss, dass dieselbe selten genug isolirt zu stande kommen wird. Dringt das instrument nur bis zu der nothwendigen tiefe vor, dann wird diese form der verletzung und mit ihr die blutinfiltration ins mediastinum eintreten. Während rechts das verhältniss zur pleura von jetzt ab gleich bleibt, wird sich links ein neuer factor geltend machen, nämlich der, dass

von der IV rippe abwärts, vielleicht auch schon höher, der herzbeutel eröffnet sein kann.

Schliessen wir diese theoretischen speculationen mit den worten von Tourdes (pg. 189): „Toute blessure „située le long du sternum à un centimètre au moins de „c'est os, de la première côte à la septième, l'orsqu'elle a „une profondeur suffisante, peut faire soupçonner la lésion „de l'artère mammaire interne."

Casuistik: Die arbeit von Tourdes bringt 10 aus der litteratur gesammelte fälle von mammariaverletzung nebst einer eigenen beoabachtung. Unger fügt dazu noch 6 weitere aus der litteratur gesammelte fälle. Von diesen ist jedoch der zweite (13), eine beobachtung von Larrey, schon unter den fällen von Tourdes enthalten, wie weiter unten gezeigt werden soll. Der sog. fall von Hager besteht in der notiz: „H. commomorat, se nuper legisse, „juvenem ita violatum esse, ut grando plumbea in tho„racis cavum penetrasset, art. m. i. rupta esset atque ani„mam ille effudisset cum sanguine." (Unger: op. cit. pg. 8, fall 15). Eine solche bemerkung ist als fall nicht zu verwerthen, da sie leicht die doppelte zählung eines anderen falles verursachen kann. Der letzte der von Unger angeführten fälle, der von H. Schwartz, ist, wie die section erweist, kein fall von verletzung der art. mamm., kann also auch nicht mitgezählt werden. Es bleiben bei Unger somit nur 3 fälle übrig, mit Tourdes zusammen 14. Aus der Zeit bis 1860 finden sich jedoch noch 3 beobachtungen in der litteratur, die von Goyrand, Malgaigne und Eve; weitere 17 fälle sind bis 1881 veröffentlicht worden, 4 (je 2 aus Dorpat und Riga) sollen jetzt der öffentlichkeit übergeben werden. Im ganzen liegen also 38

verletzungen der arteria mammaria interna vor. Im folgenden sollen dieselben, nach der höhe des ortes der verletzung gruppirt, zusammen gestellt werden.

I JCR. 1. **Larrey**: Clinique chirurgicale (1792 - 1829) t. II, Paris 1829, pg. 266.

Louis D*** 22 a. n. athletischen körperbaues, wurde am 17. IX. 1818 im duell verwundet. Trotz der heftigen blutung, welche dem herausziehen der waffe folgte, begab sich D*** zu fuss und ohne unterstützung bis zu dem recht weit entfernten ort, wo ihm der erste verband angelegt wurde. Von dort wurde er ins hospital geschafft, wo er mit bleichem gesicht, kalten extremitäten und kaum fühlbarem pulse anlangte. Der degen war vorn im linken I JCR eingedrungen und hinten im II JCR wieder heraus. Die vordere wunde „occupait le côté interne de l'espace des première et deuzième côtes, depuis „le bord externe et gauche du sternum, que nous avons „trouvé divisé à quelques lignes de profondeur, jusque à „huit ou dix au-delà dans les muscles intercostaux coupés „transversalement sous la clavicule et dans la direction du „cartilage". Emphysem um beide wunden. Bei der vorderen wird der parallelismus zwischen pleura- und hautwunde hergestellt, sodann die wunden geschlossen. Wiederholte aderlässe. Anfangs nachlass der erscheinungen, dann steigerung der symptome, so dass am 4ten tage die Rad. Op. durch schnitt von Larrey ausgeführt wurde. Dabei entleerten sich 5 liter weinhefefarbiger flüssigkeit. Sofort bedeutende und anhaltende besserung. Am ende der 5ten woche beginnen die wunden zu vernarben; die eiterung aus der fistel dauert fort, wird stets geringer; die thoraxwand fällt ein. Am 100sten tage scheint die heilung gewiss zu

sein. Pat. giebt sich allen möglichen excessen hin, erkrankt plötzlich heftig und geht in 48 stunden zu grunde. Tod am 11. I. 1819 an pleuritis und pericarditis. Die beiden wunden waren vernarbt, die fistel bestand noch. Die beiden enden der mamm. waren vollständig obliterirt [1]).

2. **H. Palmer** (Barnes and Otis pg. 523).

Ephraim Guyer 26 a. n., verwundet am 1. VII. 1863 „by a conoidal musket ball, which fractured the humerus „and passed along the clavicle and lodged behind the edge of „the sternum, upon the internal mammary artery." Pat. wurde bis zum 18ten im feldhospital behandelt, dann nach York transferirt, wo er am 23. VIII. ankam. Hier erfolgte aus der mamm. eine nachblutung von c. 20 unzen. Application von kälte und compression. Pat. starb am 24. VIII: Keine section.

I. und II. rippe. 3. Barnes and **Otis** pag. 523. John B. 20 a. n., verwundet den 3. VI. 1864 „the ball

---

1) Unger führt ausser diesem, bei ihm als Nr. 7 enthaltenen, noch einen zweiten fall von Larrey an nach einem bericht von **Brosse** (Merkwürdige Brustverletzung. Magaz. f. d. ges. Heilk. von Rust. 1819 t. VI pg. 155). Obgleich beide fälle in mancher wichtigen beziehung differiren, so sprechen doch übereinstimmende daten dafür, dass ein und derselbe kranke zweimal beschrieben ist. Die kurze notiz lautet: „Ein königlicher Gardist erhielt „in Paris im Duell mit einem geraden, zwei Finger breiten Dragonersäbel durch Hinaufrennen eine höchst merk„würdige Verwundung. Das schneidende Instrument war „zwischen der zweiten und dritten Rippe der linken Seite, „dicht am Brustbein, dasselbe an seinem äusseren Rande „zwei bis drei Linien einschneidend hineingedrungen und „hinten am Rücken, ebenfalls zwischen zweiter und dritter „Rippe links, zwischen Wirbelsäule und scapula heraus„gekommen. Die Art. mamm. int. war verletzt, die Lunge „durchbohrt, und es war nur zu verwundern, dass die „Aorta nicht ebenfalls durchstossen war. Wahrscheinlich „ist der Säbel gerade durch den Bogen der Aorta gegan-

„entering over the left side of sternum, near de junction „of the second rib, and emerging above the clavicle, frac- „turing the sternum and clavicle.“ Am 20. VI war der status, bei ankunft des Pat. in Nashville, folgender: Pat. sehr schwach, P. klein und rapid, starker husten, pneumonie beider seiten. Bei expectorantien und opiaten trat besserung ein bis zum 8. VII, wo colliquative diarrhoe und schweisse einsetzten. Am 10. VII profuse blutung aus der äusseren wunde, als der Pat schon so stark geschwächt durch die starke eiterung und pleuro-pneumonie war, dass man es für zu gefährlich hielt, anästhetica anzuwenden oder einen operativen eingriff zu unternehmen. Die wunde wurde mit einem stypticum tamponirt. Die blutung stand, Pat. collabirte und starb in 12 stunden. Sec-

„gen. Reichliche Aderlässe, blutige Ventosen, auf und um „die Wunde herum und Erweiterung derselben machte das „Heilverfahren aus. Zehn Tage nach der Verwundung „wurde die Operation des Empyems gemacht und drei „Mass Eiter mit Blut gemischt entleert. Husten nebst „Eiterauswurf, Abmagerung und mehr Zeichen der begin- „nenden Vereiterung der Lungen stellten sich im Verlauf „von 8 Wochen ein. Gegen Ende derselben erholte sich „Pat. zusehends; die Eiterabsonderung aus der Wunde „des Empyems war sehr gering, und die beiden zuerst ge- „setzten Wunden waren verheilt. der Eiterauswurf mit „Husten nahm sehr ab und der Kräftezustand wurde „wirklich besser. In dieser Lage verliess ich den Pat. 10 „Wochen nach der Verwundung. Herr Larrey, dessen „Behandlung der Verwundete anvertraut war, wird uns „wohl bald mit einer näheren Nachricht über diesen Fall „erfreuen.“ Der unterschied liegt hauptsächlich in der angabe, dass hier das instrument in den II JCR eingedrungen sei, andererseits stimmen die anschneidung des sternums und dazu die zeit der veröffentlichung dafür, dass ein und derselbe fall vorliegt, und die differenzen nur durch die flüchtigkeit klinischer notizen hervorgerufen sind. So ergänzen sich beide berichte zu einem sehr anschaulichen bilde.

tion: querfractur des sternums zwischen oberem und mittlerem 1/3, sprengung der „synchondro-sternalen“ verbindung der I und II rippe, fractur des sternalen endes der clavicula mit dislocation des fracturirten sternalen stückes ins vordere mediastinum. Die gefässe waren unverletzt, nur die mamm. int. klaffte. Die blutung war sichtlich aus ihr erfolgt.

II rippe. 4. **O. A. Judson** (The medical an surgical history of the war of the rebellion, prep. under the direction of Joseph K. Barnes, Surg.-Gen. U. S. Army. Part. I Vol. II by Georg A. Otis. pg. 548).

Ambrose Campbell 21. a. n., verwundet am 29. VI. 1864 „by a conoidal ball, which entered the left side near the junc„tion of the osseous with the cortilaginous portion of the second „rib and emerged near the sterno-costal articulation of the „second rib on the opposite side of the chest, tearing away „in its course the cartilage of the rib on the left side, „producing an extensif cominuted fracture of the sternum „and separating the catilaginous attachment of the second „rib on the right side of the chest. The cavity of the left „pleura was laid open to the extent of two inches, and „the corresponding lung wounded by a spicula of bone „driven inward from the sternum at the time of injury.“ Bei der ankunft im Washingtoner hospital am 5. VII zeigte Pat. die zeichen einer pleuro-pneumonie mit delirien und benommenheit (tendency to sleep); secessus inscii; P. nicht beschleunigt, voll, etwas hart; haut trocken und spröde; T. nur gering gesteigert; Resp. „oppressed but not labored.“ Linke pleurahöhle gefüllt mit einer dunkelbraunen flüssigkeit, welche von zeit zu zeit durch vornüberbeugen des Pat. aus der wunde entleert wurde, später durch ein drain oder catheter. Die secretion betrug zuletzt etwa 4 unzen serum täglich. Am 13. VII profuse blutung

wahrscheinlich aus der mamm. int., welche von Judson unterbunden wurde. Blutverlust mindestens ℥j. Pat. collabirte schneller und starb am 19. VII. 1864. Section: rechte lunge normal, linke, mit der thoraxwand durch frische adhäsionen verwachsen, zeigt am oberen lappen eine gerissene, c. 2″ im durchmesser haltende, gangränöse wunde. Der untere vordere theil des oberen lappens gangränös, der untere lappen roth hepatisirt. Die kugel hatte die II linke rippe an ihrem sternalen ende fracturirt, den knorpel weggerissen, das sternum comminutif fracturirt und die knorpelige anheftung der II. rechten rippe gelöst. Ueber die mamm. findet sich keine notiz.

5. **Simeons**: Zur Lehre von den penetrirenden Brustwunden. Verletzung der Art. mamm. int. mit tödlichem Ausgange nebst gerichtsärztlichem Gutachten. Henke's Ztschr. f. d. Staatsarznknd. fortgesetzt von Siebert. 1849 t. 57 pg. 123—161.

J. B. 22. a. n. bekam am 9. II. 1834 einen stich in die linke seite der brust. Die wunde 1″ lang, auf dem III linken rippenknorpel; kein emphysem, kein husten, keine hämoptoe; gesicht blass, haut kühl, P. klein, etwas beschleunigt und „nervös"; starker schmerz in der wunde und unmöglichkeit, auf der gesunden seite zu liegen. Diagn.: excessus in Baccho et vulnus musculi pect. maj. non penetr. thorac.. Blutegel und aderlässe. Am 4ten tage entdeckte der arzt eine linsengrosse in die pleurahöhle führende öffnung. Am 15. II entleert sich eine grosse menge blutig jauchiger flüssigkeit bei jedem Insp. aus der wunde. Schmerz und dyspnoe kehren zurück; fieber mit abendlichen exacerbationen. Mit jeder steigerung der symptome wird jetzt ein reichlicher aderlass verbunden. Am 20. II entdeckte der arzt eine klaffende knorpelwunde. 25. II Extreme

dyspnoe. Die linke thoraxhälfte ist ödematös, erweitert; pulsatio epigastr., leib tympanitisch. Tod. Section am 27. II: wunde vertical gestellt, 1 zoll lang, reicht vom oberen rande der II rippe zum oberen rande der III, den II rippenknorpel vollständig durchtrennend, 1/4″ vom ansatz an das sternum. Die beiden knorpelenden klaffen um 6‴. Sanguinolent eitriger erguss von bedeutend mehr als 64 unzen. Linke lunge auf 1/6 ihres volums reducirt, von röthlich-grauer farbe, ist mit der wunde verwachsen und liegt wie ein dicker hautlappen vorn. Eine lungenverletzung ist nicht sicher zu constatiren, allein die richtung der wunde und die adhäsion der lunge machen sie wahrscheinlich. Die art. mamm. int. ist an ihrer hinteren circumferenz verletzt, vorn intact. Im herzbeutel etwas röthliches serum, fibrinauflagerungen, ein paar adhäsionen zwischen pericard. pariet. und viscerale.

II JCR. 6. **L. Valentin:** Epanchement de sang considérable causé par la lésion de l'artère mammaire droite, guéri par l'opération de l'empyème au lieu d'éléction. Journ. de chir. par M. Desault. 1792 t. IV pg. 108 (wörtlich enthalten in C. Sédillot: De l'opération de l'empyème. Thèse de Paris 1841. Obs. 48).

Pat. c. 30 a. n. fg. 15. VII. 1790 hatte einen kleinen bojonettstich unter die II. rippe rechts erhalten, sehr nahe dem sternum. Die wunde war kaum 1 1/2‴ lang, lieferte nur ein paar tropfen blut. Kein bluthusten; sofortige extreme oppression. 4 aderlässe in 48h. Am 2ten tage stellte sich fieber ein, am 3ten tage fliesst ein wenig blutiger eiter mit luft gemischt aus der wunde; subicterische hautfarbe. Die diagn. wurde auf verletzung der mamm. gestellt. Als am 5ten und 6ten tage sich noch ödem der brustwand und frösteln einstellte, wurde die Rad. Op. durch schnitt im IX.

JCR (entre la troisième et quatrième fausse côte) ausgeführt und 2 pinten flüssigkeit entleert. Am 7ten tage stinkt das secret — spülung, darauf einführung einer wicke. Die obere (ursprüngliche) wunde ist schon verheilt. Am 64sten tage wird die wicke fortgelassen. Pat. wird nach verlauf von 3 monaten mit einer fistel entlassen, ist in so gutem kräftezustande, dass er zu fuss sein regiment aufsuchen kann. Wenige tage nach seiner ankunft bei demselben schloss sich die fistel

7. **H. de Montègre:** Diss. sur les plaies pénétrantes de la poitrine et les lésions du coeur. Thèse de Paris. 1836 pg. 19 (Ref. in Tourdes obs. 9ième, auch in Schmidt's Jahrb. t. IV pg. 267, hier aber nicht nach dem original, sondern nach Arch. génér. de Paris Novbr. 1836).

Ridé 26 a. n. erhielt am 27. XII. 1831 (Tourdes 1821) 4 stunden vor seiner aufnahme einen hieb mit einem zweischneidigen säbel in den II JCR rechts, ½″ vom sternum beginnend. Es erfolgte keine ohnmacht, keine reichliche blutung aus der wunde oder aus dem munde. Bei der aufnahme wurden häufiger husten, blutige sputa, beschwerliche Resp., harter und häufiger P. constatirt. Aus der wunde floss eine grosse menge hellrothen blutes, welche bei jedem hustenanfall zunahm. — Wiederholte reichliche aderlässe; verband mit trockener charpie und leinbinde. Die blutung stand, der husten wurde geringer, Resp. freier. 28. u. 29. XII. Der kräftezustand hebt sich. 2 I. Die wunde vernarbt. Vom 7. I. 1832 an machen sich die zeichen eines wachsenden ergusses bemerkbar: zur dämpfung der ganzen rechten seite, volumzunahme derselben und herabdrängung der leber gesellt sich noch ödem der weichtheile. P. beschleunigt, leicht comprimirbar. Frost und hitze. Die äussere wunde

ist ganz verheilt. Am 27 I. bemerkt man medial von der narbe eine fluctuirende und pulsirende geschwulst von tauheneigrösse. Sie wuchs bis zum 30. I. nicht, fluctuirte andem tage weniger und pulsirte nicht so deutlich. Diagn.: aneurysma art. mamm. int. Am 31. I. wurde das aneurysma mit einem stilet $2^1/_2$″ tief punctirt, entleerte jedoch nur eine sehr geringe menge schwarzen blutes. Tod am 3. II. 1832. Section: erguss von 5—6 liter; rechte lunge so comprimirt, dass die fibrinflocken in der flüssigkeit für ihre reste angesehen werden. Sackförmiges aneurysma, 2″ lang, 8‴ breit, enthält in seinem inneren einige halbflüssige coagula und die halbdurchtrennte mamm. Der sack communicirte nicht mit der pleurahöhle.

III. rippe. 8. **R. Koerner:** Ueber die in den letzten acht Jahren auf der chir. Klin. zu Leipzig behandelten Schussverletzungen. Deutsche Ztschr. f. Chir. 1880 t. XII pg. 533. Nr. 18.

Paul L. 21 a. n. schmied, verletzt am 3. XI. 1876 5^h p. m., aufgenommen kurze zeit später, geheilt 2. XII. 1876. Selbstmordversuch; waffe: revolver. Schuss auf die mit hemd bekleidete brust. Einschuss entsprechend dem sternalansatz des III. rechten rippenknorpels, ziemlich genau über der art. mamm. int. Herzstoss an normaler stelle, aber kaum fühlbar. Sensorium frei, dyspnoe, haemothorax d. Verlauf: 4. XI. dämpfung und dyspnoe im zunehmen. 6. XI. cyanose; dyspnoe sehr beträchtlich; radialpuls kaum fühlbar. Dämpfung RH total — punctio antiseptica, entleerung von 1200 - 1500 ccm. eines dickflüssigen, schwärzlichen blutes; kurz darauf ist RHU deutlicher luftschall und vesiculärathmen zu constatiren. Von diesem tage ab heilung ohne störung. Am 2. XII. entlassen, kam Pat. wegen einer periphlebitis venae saphenae sin., woran sich noch eine pleu-

ritis sin. schloss, hierselbst (Leipz.) in behandlung; vollständige heilung 18. I. 1877.

9. **Th. Anger** (Ch. Nélaton: Des épanchements de sang dans les plèvres consécutifs aux traumatismes. Paris 1880. obs. XXII).

General Blaise erhält einen schuss in die brust, stirbt sofort. Section: „En pénétrant le projectil a brisé la cin-„quième côte au niveau de son angle externe, puis troué le „poumon et est sorti entre les deuxième et troisième carti-„lages en détachant ce dernier de la troisième côte et en „coupant l'artère mamm. int. . . . — Poumon rétracté; plèvre „remplie de deux à trois litres de sang; coeur et gros vais-„seaux intacts, mais exsangues. Pas d'autre blessure. Em-„physème sous-coutanée autour de l'orifice postérieure. La „mort est due à l'hémorrhagie fournie par la plaie de la mammaire interne."

10. **Lawton:** Penetrating wound of chest — division of internal mammary artery — haemothorax — death. Med. Times and Gazette. London 1874 I pg. 501.

James H. 50. a. n. fg. 18. IV. 1874 $10^h 15$ p. m. Schnittwunde von rechts, 2″ unterhalb des sterno-clavic.-gelenkes beginnend, nach aussen und unten ziehend zur mamilla zu, 3″ lang. Der knorpel der III. rippe durchtrennt, II JCR in verticaler richtung, III in horizontaler durchtrennt; die pleurahöhle dem auge offen, der finger konnte eingeführt werden. Es hatte eine starke blutung stattgefunden, dieselbe stand bei der aufnahme — collaps, erbrechen, unwillkührliche kothentleerung. P. kaum fühlbar. — Schluss der wunde durch die naht, antiseptischer verband. 19. IV. Pat. hat seinen verband abgerissen — V. W. — $3^h 15$. a. m. kurz dauernde blutung aus der wunde, stand bei eintritt von syncope. Durst, erbrechen. T. 101.

P. 128. R. 54., diarrhoe, grosse unruhe. 20. IV. m. T. 100. P. 114. R. 45. — ab. T. 102. P. 120. R. 50—60. Dämpfung rechts bis zur mamilla, kein athemgeräusch, oberhalb dasselbe zu hören. 21. IV. T. 100·5. P. 124. R. 44. — ab. T. 102·8. P. 124. R. 45. Die dämpfung steigt, am 23. IV. abs. dämpfung der ganzen seite. 22. IV. wieder blutung aus der wunde „but bleeding points could not be seen.“ Hämoptoe, Pat. halb comatös. Resp. 60. Tod 24. IV. $11^h 35$ p. m. Section: die art. mamm. int. im III JCR vollständig durchtrennt; das centrale ende offen. Eine pinte blut und eiter in der pleura. Rechte lunge: spitze gesund, basis luftleer, sinkt in wasser unter. Linke lunge emphysematös. Acute bronchitis in beiden. Herz erweitert, weich, mit reichlichen fettauflagerungen; mitralklappe verdickt. Leber und nieren vergrössert und fettig; milz weich.

III JCR. 11. **Clendenin.** (Surgical memoirs of the war of the rebellion coll. and publ. by the U. S. Sanitary Commission. New-York 1870. I pg. 72 Case XXVII. repeated by Otis pg. 524. Gunshot wound of chest severing the internal mammary artery; primary hemorrhage ceased spontaneously; secondary hemorrhage on tenth day while coughing; patient supposed to be scorbutic; death from exhaustion on twelfth day; autopsy; a coagulum weighing eighteen ounces was found in the pleural cavity.)

„C" A. 45th. Illinois Voluntheers wounded at Mis„sion Ridge. The ball struck the edge of the sternum ob„liquely near its junction with the cartilage of the fourth „rib, and emerged from the side of the thorax between the „third and fourth ribs, a little more than three inches exter„nal to the orifice of entrance (on the left side). The wound „extended through the parietes of the chest without inju„ring the lung or pericardium.“ 2—3 minuten lange starke

blutung, welche spontan stand. Starker shok. Zehn tage lang ging alles gut; die wunde sah gut aus, doch hielt man den Pat. für scorbutisch. Beste aussicht auf heilung, da begann Pat. beim wassertrinken zu husten, und stellte sich eine nachblutung ein. Vergebliche bemühungen die blutung durch styptica, compression etc. zu stillen; kein versuch eine ligatur anzulegen. Pat. starb an erschöpfung in der nacht auf den 12ten tag nach der verwundung Es lagen keine positiven zeichen für eine innere blutung vor. Section (12h post mortem): ein schmales knochenstück war aus dem sternalrande ausgerissen; keine fractur des sternums oder der rippen. Pleura cost. 1″ lang eröffnet, art. mamm. verletzt, lunge intact. Die pleurahöhle enthielt ein blutcoagulum von 18 unzen.

12. **Reuillet:** Plaie pénétrante du médiastin antérieur sans lésion de la plèvre ou du poumon; emphysème; blessure de la mamm. int.; plaie pénétrante de l'abdomen, sans blessure du tube intestinal; emphysème; hémorrhagie interne; autopsie. Gazette méd. de Lyon 1866. t. XVIII pg. 428 430 (Ref. in Virch.-Hirsch Jahresb. 1866 II pg. 366).

Ein irrer versetzte sich 4 messerstiche in die brust, von denen einer im III JCR links zu perforiren schien, und 2 in das abdomen, von welchen der eine leicht blutete. Pat. blass. Es trat emphysem um die wunde ein. Nach wiederholten peritonitischen anfällen starb Pat. am 5ten tage nach der verletzung. Section: keine verletzung der lunge, nur eine solche des mediast. ant. Art. mamm. int. durchschnitten, ihre enden aber weit zurückgezogen und durch thromben verschlossen. Am abdomen penetrirten beide wunden. Viel blut in der bauchhöhle und umfangreiche peritonitis.

13. **Koerner**: l. cit. pg. 533 Nr. 17.

Gottlieb H. 23. a. n. verletzt am 25. I. 1872 10h p. m. fg. eine stunde später, tod 26. I. früh. Selbstmord; waffe: terzerol. Einschuss zwischen III u. IV rippe rechts am sternalrande. Der kranke wurde in collabirtem zustande eingebracht; andauernde blutung aus mund und nase, geringe blutung aus der wunde. Ther: expectativ. Section: zerreissung der art. mamm. int. d.

14. **H. Schmid**: Perforation der Brusthöhle durch einen 28cm. langen Holzpfahl. Extraction desselben. Tod am 5ten Tag durch Verblutung aus der linken Mamm. int. Prag. med. Wochenschr. 1879 t. IV pg. 173.

W. B. 33 a. n. stürzte am 4. VIII. 1878 aus einer höhe von 3 meter auf einen wagen und von da herab. Mässige blutung aus einer wunde an der seite, sehr heftiger schmerz, erschwerte Resp. . Stat. präs. vom 5. VIII.: Resp. mühsam, oberflächlich; häufiger, unterdrückter hustenreiz, geringe hämoptoe. P. 120. Im III JCR rechts war der pfahl (12 cm. peripherie) in der lin. axill. eingedrungen und au niveau der rippen abgebrochen. Das vordere ende war im linken III JCR in der lin mamill. bis unter die haut vorgedrungen, hier emphysem von handtellergrösse erzeugend. — LHU dämpfung bis 2 finger unterhalb des scapularwinkels, RHU bis zu diesem. Vorn tymp. schall und amphora „innerhalb ziemlich enger Gränzen." — Extraction des pfahles; darauf keinenennenswerthe blutung oder hämoptoe. Listerverband. Diagn.: beiderseitiger hämato-pneumothorax durch eine verletzung der rechten, möglicherweise auch der linken lunge bedingt. „Der Mangel einer heftigeren Blu„tung liess eine Verletzung grösserer Gefässe ausschliessen, „allenfalls konnten die Intercostalarterien und die Mamm. „int. verletzt sein." Eis — morph. T. 38. 5– 38. 8. P. 100

— 120. R 28 — 30. Keine zunahme des hämothorax. Am morgen des 5ten tages 2ter V. W.: die dämpfung hat hinten abgenommen. Abends kein morph., nachts starker husten, verband blutdurchtränkt. V. W.: in der wunde coagulirtes blut. „Nach Entfernung des Coagulums konnte ein wei„teres Ausfliessen von Blut aus dem Thoraxinnern nicht „wahrgenommen werden, obwohl es wegen der Zunahme „der Dämpfung an der hinteren Seite des Thorax sicher „war, dass eine Blutung in das Cavum des Thorax statt„gefunden habe. Nach Erneuerung des Verbandes wurden „Morph.- und Ergotininjectionen gemacht und der Thorax „mit Eis bepackt. Gegen Morgen erfolgte unter Zunahme „der Respirationsbeschwerden und der davon abhängigen „Cyanose des Gesichts und der Extremitäten der lethale „Ausgang.“ Section: linke pleurahöhle fast ganz gefüllt mit theils flüssigem theils coagulirtem blut; lunge luftleer, comprimirt, unverletzt. In der rechten pleura eine mässige menge coagulirten blutes. Die rechte lunge zeigt an der basis des oberen lappens einen 10 cm. langen wundcanal mit verlöthung der pleuren. Art. intercost. unverletzt; die art. mamm. sin. wies in der höhe des III JCR einen 7 mm. langen klaffenden schlitz an ihrer vorderen wand auf.

15. **Kolomnin.** (Хирургическая анатомія артеріальныхъ стволовъ и фасцій Н. Пирогова. Переводъ съ нѣмецкаго подъ редакціей и съ примѣчаніями С. Коломнина. С. Петербургъ. 1881—1882 pg. 108.)

Beobachtung aus dem russ.-türk. kriege. Verletzung der art mamm. int. im III JCR mit eröffnung des herzbeutels. Der kranke bekam einige mal nachblutungen, lebte 42 tage und starb an eitriger pericarditis und mediastinitis[1]).

1, **Pirogoff** (Klin. Chirurgie. Eine Sammlung von Mono-

III. *und* IV. *rippe.* 16. **Bonnet** (Velpeau: Médecine opératoire. Paris 1839 2ième édit. t. II pg. 252. Ref. in Tourdes obs 6ième. Coup de feu. — Lésion de l'artère mamm. int. au niveau de la troisième et de la quatrième côte. — Blessure du poumon. — Hémorrhagie pleurale. — Mort en quarante-huit heures).

„Un homme reçut une balle qui entra dans le thorax „en fracturant les troisième et quatrième côtes gauches; „elle effleura le poumon et déchira l'artère mamm. int. Le „blessé mourut au bout de quarante-huit heures; on trouva „deux litres de sang dans la cavité de la poitrine."

17. **Malgaigne:** Coup de feu au sternum; hémorrhagie le douzième jour par l'artère mamm. int.; mort. Revue méd.-chir. de Paris, juillet 1848, pg. 55.

Ladiré 27. a. n. erhielt den 24. VI. 1848 einen schuss aufs sternum „un peu au dessus de la partie moyenne et „dans une direction un peu oblique de gauche à droite. „Le doigt, pénétrant par la plaie arrivait dans le médiastin; „deux cartilages étaient séparés du sternum, qui lui-même ne „paraissait pas brisé." Keine ausschussöffnung; kein blutiges sputum, kein hämothorax. Resp. recht frei, P. hart und beschleunigt. Aderlass. Geringe eiterung, welche vom 5—6ten tage an dünnflüssig und reichlich wird. Der eiter sammelte sich im mediast. ant. an, von wo ihn der kranke willkührlich durch hustenstösse entleerte. Allgemeinzustand gut. Der appetit beginnt zu wachsen. In der nacht auf

graphieen über die wichtigsten Gegenstände der practischen Chirurgie. Heft 3. 1854. pg. 82.) erzählt einen fall, wo bei mastitis der eiter sich zwischen der III. und IV. rippe in das vordere mediastinum bahn gemacht und die art. mamm. int. arrodirt hatte. Die kranke, durchaus nichts dyscrasisch, sondern von guter konstitution, ging an der blutung aus der mamm. int. bei intacten hautdecken zu grunde.

den 6. VII. führte eine leichte anstrengung des kranken eine heftige nachblutung aus der wunde herbei. Tamponade. Den 7. VII. fand man den kranken bleich, erschöpft und unruhig, P. beschleunigt, Resp. erschwert. Die wunde sah schlecht aus, die knorpel erschienen grau, entblösst; das mediast. gefüllt mit flüssigem blut. Delirien, tod am 8. VII. morgens. Section (36^{h} post mortem): frische adhäsionen zwischen sternum und pericard; in letzterem 2 löffel gelber seröser flüssigkeit. Eiter, blut und knochensplitter im mediast. ant. im grunde der wunde; sternum in der mitte gebrochen, ebenso 2 rippenknorpel rechts. Der ganze substanzverlust beträgt 4 cm. in transversaler richtung. Art mamm. int. auf mehrere cm. zerstört. Linke lunge gesund; die rechte zeigt inseln im stadium der rothen hepatisation.

IV. *rippe.* 18. **Saucerotte:** Mélanges de chirurgie 1801 pg. 369.

Pistolenschussverletzter fg. 12. IV. 1786. Die kugel fracturirte den knorpel der IV. linken rippe 1″ vom sternum entfernt, wurde zwischen wirbelsäule und schulterblatt in einem JCR extrahirt ungefähr in derselben höhe. Emphysem. Am dritten tage trat eine schwere nachblutung „par une des branches de l'art. mamm. int.“ ein. Als sich suffocationserscheinungen einstellten, schaffte man dem kranken dadurch erleichterung, dass man ihn stark vornüber beugte und so aus der wunde eine pinte zersetztes weinhefefarbenes blut ausfliessen liess. Diese entleerung wurde mehrere tage hinter einander wiederholt, am 18ten tage jedoch die empyemoperation ausgeführt, und wieder eine pinte fötider flüssigkeit entleert. Am 109ten tage entleerte sich ein hemdfetzen aus der fistel. Vollständige heilung am 20. VIII. 1786.

19. **Reybard:** Mémoires sur les épanchements dans la poitrine. Gaz. méd. de Paris 1841 pg. 55 (enthalten in C. Sedillot: op. cit. obs. 47).

Am 17. II. 1833 erhielt ein mann, c. 40 a. n., einen messerstich, welcher in den III JCR rechts eindrang, den IV. rippenknorpel schräg durchtrennte. Die wunde verlief schräg von oben nach unten, war 53 mm. lang. Gleich nach der verletzung eine starke äussere und innere blutung, welche bei der aufnahme steht. Der kranke hustet schaumiges, hellrothes blut aus. Dyspnoe und schwäche sind hochgradig. Diagn.: verletzung der art. mamm. int. und intercost, da jedoch eine solche der grossen gefässe nicht ausgeschlossen werden konnte, wurde nicht gleich die empyemoperation ausgeführt, sondern gewartet. Als sich einige tage darauf die zeichen des pleuraergusses einstellten, wurde mit der Reybard'schen „canule à soupape" punctirt und $2^1/_2$ liter sehr fötider flüssigkeit entleert Ein mal in 24^h wurde der eiter vermittelst catheters entleert und gespült, später eine wicke eingeführt. Vom 12—15ten tage wurde die spülung unterlassen. Sie wurde vorgenommen, weil sich ein thyphoider zustand eingestellt hatte. Darnach begann die besserung. Heilung am 35ten tage.

20. **Steifensand:** Ueber Herzwunden und Blutextravasat in die Brusthöhle. Wochenschr. f. d. ges. Heilk. herausg. von Casper. 1838 pg. 229.

C. H. 20. a. n. erhielt am 16. IX. 1837 10^h p. m. einen stich in die brust, ging noch etwa 100 schritt weit und fiel dann um. Stark blutend wurde er in seine wohnung gebracht, „wo „der gleich hinzugerufene Wundarzt über die 1 Zoll lange „Wunde, die sich rechterseits neben dem Brustbein zwischen „der 3ten und 4ten Rippe in schräger Richtung nach unten ver„laufend befand und bereits zu bluten aufgehört hatte, einen

„Druckverband anlegte.“ Mehrere tage zeigt sich nichts bedenkliches; die wunde wurde für nicht penetrirend gehalten, nur war der „Pat. sehr unruhig, konnte keine bequeme Lage „finden und nichts geniessen als Wasser, wornach er grossen Dursth atte“ Den 20. IX. trat bei den bewegungen zur defäcation eine blutung ein, welche durch den verband gestillt wurde,aber bald und mehrmals wiederkehrte. Am 22. IX. wurde St. consultirt, fand den kranken blass, pulslos, mit kaltenex tremitäten und mühsamer Resp. Herztöne nur bei unmittelbárer Ausc. hörbar; mitunter metallisch klingend. Sensor. ganz frei. Aus der wunde floss „schwarzes Blut, „welches bei Bewegung oder Druck auf die Brust stärker „hervorquoll, und ich vermuthete eine Verletzung der inne„ren Brustadern.“ Die Sonde stiess auf rauhen knorpel, drang nicht tiefer ein. Neuer druckverband. Tod. 23. IX. 8 h a. m. Section: 3 mass flüssigen dunkelen blutes in der rechten pleuralhöhle. Der stich war durch den IV rechten rippenknorpel gegangen „hatte die Art. mamm. int. quer durch„schnitten und war durch den Herzbeutel hindurch in den „rechten Vorhof des Herzens, nahe an dem Uebergange „in den rechten Ventrikel, eingedrungen. Die Wunde des „Herzbeutels betrug in der Länge etwas über 3 Linien, „die des Herzens im Vorhofe 2 Linien. Die Lunge dieser „Seite war ganz zusammengefallen und nach oben gedrängt“

IV. JCR. 21. **Textor**: Stichwunde in der Gegend der Art. mamm. int. und des Herzens. Der neue Chiron herausg. von K. Textor t. I, Sulzbach 1821. pg. 504—507.

Ein tagelöhner 36. a. n. bekam einen messerstich in den IV linken JCR, nahe am brustbein; richtung der wunde schief von oben nach unten und von innen nach aussen: länge 9‴, tiefe 1½″. Die blutung war stark gewesen und durch tamponade zum stehen gebracht worden. Grosse blässe,

P. klein, schwach, nicht sonderlich beschleunigt. Resp. beengt. Der tampon wurde entfernt, „jetzt hörte man so„gleich ein eigenes mit dem Herzschlage isokrones Geräusch. „Eine sehr behutsam eingeführte Sonde wurde sogleich „wieder herausgestossen." Erbrechen während der untersuchung. Schluss der wunde. Eine venaesection ergab fast kein blut. Am anderen morgen P. 128, schwach, regelmässig; gefühl von spannung in der brust. 5ter tag: wunde in der tiefe verklebt, klafft oberflächlich etwas. Schwellung. P. 88. Zwei tage später war P. normal, die brust frei und die wunde am 15ten tage vollkommen vernarbt. „(Es) ist „nicht einzusehen, wie bei der stattgehabten Richtung der „Wunde die Art. mamm. int. nicht hätte verletzt werden „sollen etc."

22. **Hamilton** (J. H. Wharton: Two cases of penetrating wound of the chest. Dublin Quart. Journ. of. med. sc. t. 40 (79) Aug. 1865 pg. 111—118. case I.)

James Quin 35. a. n. fg. 24. IX. 1832 8^h p. m., verwundet eine stunde vorher; grosser blutverlust. 1″ lange wunde zwischen den knorpeln der IV. u. V. rippe rechts, transversal, penetrirend. Geringes hautemphysem; die luft strömt während des Exsp. aus der wunde. Der körper kalt, P. kaum fühlbar, Resp. kurz, beschleunigt (38). Schluss der wunde — bettruhe, wärmflaschen. Pat. hatte viel durst, schlummerte leicht ein, um bald wieder aufzuwachen. Ein paar stunden später war das athemgeräusch über der ganzen brust hörbar; dämpfung nur auf dem angul. scap. d., 9^h a. m. RVU schon von der VI. rippe abwärts. Resp. vorn erhalten, seitlich und hinten nicht. Kein bronchialathmen, keine bronchophonie, kein emphysem. P. 130, aussetzend. Die Ther. bestand in wiederholten aderlässen, wobei Pat. öfters in ohnmacht fällt, blutegeln, calomel und opium. Am 27.

IV. stellte sich durchfall und speichelfluss ein. 25. IX. 3^{h} p. m. P. 122, voll und hart, fieber. Verfallenes, angstvolles gesicht, grosses oppressionsgefühl. RHU die hälfte gedämpft, kein Resp. Kein husten, keine expectoration. Nach den aderlässen fühlt Pat. sich erleichtert. 27. IX. P. 105. Etwas husten. Es fliesst schaumiges blut in massen aus der wunde. 28. IX steigt die dämpfung und dyspnoe. Die wunde wurde erweitert, doch gelang es nicht, dem blut einen ausweg zu verschaffen. 29. IX durchfall. Pat. wird chwächer. Am 30. IX wird RHU mittelst einstich punctirt, und eine ungewöhnliche menge dunklen, venösen, nicht mehr gerinnenden blutes entleert. Erleichterung. In den nächsten tagen die secretion „immense". Tod 3. X 7^{h} a. m. Section: Art. mamm. int. durchschnitten; beide enden durch einen pfropf verschlossen. Die ganze pleura mit schwarten überzogen. Die lunge selbst war unverletzt, indem der stich in den einschnitt zwischen den unteren und mittleren lappen eingedrungen war. Das zwerchfell war durchbohrt und schien es, als habe die messerspitze zugleich die leber geritzt. Reichlicher blutig seröser erguss in die pleurahöhle.

23. **Goyrand**: Plaie pénétrante de la poitrine; hémorrhagie, projet de ligature de l'artère mamm. int. reste sans éxécution; mort; autopsie; procédé facile pour la ligature de la mamm. int. Gaz. des hôpitaux 1833. t. VII pg. 306.

14. IX. 1832. Degenstich im duell. Die äussere wunde, oberhalb der rechten mamilla zieht schräg durch die weichtheile zum sternalrande. Eine stunde nach der verwundung, bei der aufnahme, ist die Resp. erschwert. Starke blutung aus der wunde: blut mit luft untermischt. RHU dämpfung der ganzen unteren hälfte. P. „concentré"; grosse unruhe. Schluss der wunde — dyspnoe, welche am

15. IX. ihren höchsten grad erreicht. Abs. dämpfung der ganzen rechten hälfte, dilatation, keine Resp. bewegungen rechts. Die wunde wird erweitert, und es zeigt sich, dass sie 6‴ vom sternalrande in schräger richtung den IV JCR durchsetzt; aus der penetrirenden wunde dringt reichlich arterielles blut. Wegen der anat. lage und des massigen ergusses wurde eine verletzung der art. mamm. int. vermuthet, und proponirte G. die continuitätsligatur centralwärts, konnte jedoch mit seinem vorschlage nicht durchdringen. Tod am 16. IX. Section: die art. mamm. int. war an ihrer hinteren circumferenz angeschnitten, das pericard eröffnet, und das herzfleisch zeigte eine leichte schramme. Grosser hämothorax ohne entzündungserscheinungen an der pleura. Der tod war nach G. an verblutung aus der mamm. erfolgt.

24. **Baudon** (Lucas-Championnière donne lecture de l'observation suivante, envoyée par M. Baudon, membre corresp. Bull. et mém. de la soc. de chir. de Paris 1878 n. s. t. IV pg. 490. Blessure de l'artère mamm. int., épanchement considérable dans la cavité pleurale gauche. Résorption rapide de l'epanchement. Guérison.)

1871 machte ein mann in trunkenem zustande einen selbstmordversuch, indem er sich einen messerstich in die linke brustseite beibrachte. Bei der aufnahme keine äussere blutung; Pat. ganz blass (exsangue), obgleich der sichtbare blutverlust nicht beträchtlich gewesen ist. „La plaie siège „au côté gauche du sternum, à un centimètre de son bord, „entre la quatrième et la cinquième côte, sur le trajet de „la mamm. int.“ Abs. dämpfung der ganzen linken seite, grosse abschwächung des Resp. Das herz dislocirt, der herzstoss rechts vom sternum. Die linke thoraxhälfte hat 3 cm. umfang mehr als die rechte. Keine Spur der Valen

tinschen ecchymose. Diagn.: mamm. verletzung, hämothorax. Der kranke ist mit kaltem schweiss bedeckt, antwortet auf keine fragen, P. filiform. Schluss der wunde; thoraxbinde zur immobilisirung; frottirung. 12 trockene schröpfköpfe auf die linke thoraxhälfte, in den nächsten tagen wiederholt. Täglich kräftezunahme, aber die anämie und oppression sehr gross, so dass ein plötzlicher tod befürchtet wurde. Dämpfung nach 1 monat noch absolut, der erguss also kaum vermindert. Auf andrängen des kranken nach 6 wochen punction mit apparat von B, grossen kalibers, entleert keinen tropfen. In der spitze der canüle sass ein blutcoagulum. 2 monate nach der punction, d. h. 3½ monate nach der verletzung, war der kranke arbeitsfähig. Jetzt gab die linke thoraxhälfte 1 cm. weniger als die rechte, einen fast der rechten seite gleichen percussionsschall und ves. athmen über der ganzen linken seite. Dies resultat wurde eine lange zeit später wieder gefunden.

25. **Panas** (Ch. Nélaton: Des épanchements etc. Paris 1880 obs. XV: Plaie de l'artère mamm. int., épanchement de sang dans la plèvre, thoracocenthese, guérison dans 19 jours.)

Alex. Dubaut 18 a. n. fg. 22. IX. 1877. Die verletzung geschah zufällig beim schaben eines knochens. „L'instrument pénètre par sa pointe au niveau du quatrième „espace intercostal droit à 3½ cm. de la ligne médiane et „à 7 cm. du mamelon. La plaie, langue de 7—8 mm. dans „le sens transversal, est large de 4 mm. Son extrémité „interne est à 7 mm. du bord correspondant du sternum.“ Die im moment der verletzung abundante blutung stand bei der aufnahme. Die wunde wurde mit zunder und goldschlägerhäutchen tamponirt. Am abend geringe dämpfung RVU und in der lin. axill. im unteren ¼ der brusthöhe;

kein Resp. Am abend des 23. IX. RHU handbreite dämpfung, geringe aegophonie, am 24. IX steigt die dämpfung bis zur crista scap. PF erhalten, weshalb eine pleuropneumonie diagnosticirt wurde. Kein bronchialathmen, kein rasseln, kein rostfarbenes sputum. Am nächsten tage stat. id. Pat. geht umher. Am 27. IX steigt T. auf 40.8 und bleibt hoch. 28. IX Resp. kurz beschleunigt, begleitet von einem geräusch im larynx, als läge eine compression der trachea vor. Ein abscess unter dem tampon wird am 30. IX entdeckt. 2. X. Durch capilläre punction im IX JCR in der lin. axill. werden 1700 grm. nicht gerinnender, sanguinolenter flüssigkeit entleert. Der umfang der rechten thoraxhälfte in der höhe der mamilla sank von 89 auf 87 cm., die dämpfung schwand fast ganz, war am 3. X je, doch wieder bis zur mitte der fossa infraspinata vorhanden nicht mehr absolut. Von da ab setzt die resorption de ergusses ein. Am 10. X war nur noch eine abschwächung der elasticität und des ves. athmens rechts, am 11. X wird Pat. als reconvalescent entlassen.

V. rippe. 26. **Larrey**: Op. cit. t. II pg. 291.

Bernard Saint-Ogue 30. a. n. fg. 18. III. 1810. 2^{h} p. m. Selbstmordversuch mit der linken hand. Pat. war mit dem messer in der wunde in ohnmacht gefallen, dasselbe wurde von einem arzte vorsichtig entfernt und der erste verband angelegt. „Le tranchant du couteau était dirigé verticale„ment à l'axe de la cinquième côte. . . Il offrait une plaie „pénétrante dans la poitrine, du côté gauche, d'environ un „pouce et demi d'étendue. La peau et une portion du „grand pectoral étaient divisées, ainsi que le cartilage de la „cinquième côte." Schluss der wunde. Pat. kommt allmählig zu sich. 19. IX. Pat. bleich, kühl, lippen weiss. P. klein, beschleunigt; stimme schwach, Resp. mühsam, von

seufzern unterbrochen — schröpfköpfe. Die ersten 6 tage vergehen unter grossen schwankungen im zustande des kranken. 8—11ter tag: constante lage auf der rechten seite. Nach einigen ruhigen tagen tritt verfall ein, biliöse diarrhoeen, kein schlaf. Bedeutender erguss im pericard, pleurahöhle frei. Larrey eröffnete den herzbeutel am oberen rande der VI rippe in der lin. mamill. unterhalb der narbe. Während der operation wiederholte ohnmachten, grosse beängstigung. Bei eröffnung des pericards spritzt eine röthliche flüssigkeit isochron mit dem herzschlage hervor. Der eingeführte finger scheint die herzspitze zu berühren. 6—7 tage secernirt die fistel eine geringe menge bräunlicher flüssigkeit; die secretion wird allmählig eitrig, cessirt am 8ten tage, weil die wunde verklebt war. Nachdem dieselbe mit der sonde geöffnet worden, ist wieder guter abfluss vorhanden. Allmählige besserung; plötzlich stellen sich in folge „de nouvelles causes d'affections morales et peut-„être de quelques écarts dans le régime" heftige koliken, häufiges erbrechen, colliquative durchfälle mit schleichendem fieber ein, welche den Pat. vollständig erschöpfen. Tod den 21. V. am 63sten tage. Section: Adhäsion der lunge im bereich der wunde. Pleurahöhle frei; grosser mediastinalabscess, art. mamm. vollständig durchtrennt. Pericard gangränös, oberfläche des herzens „excoriée et dissoute."

27. **Tourdes:** loco cit. obs. 11 ième pg. 184.

Ein mann von 30 jahren erhielt am 7. III. 1847 abends 6 stichverletzungen in brust und bauch. Blutverlust gross. Die brustwunde wurde im hospital sofort geschlossen, eine penetrirende bauchwunde gleichfalls nach reposition einer darmschlinge. Grosser aderlass. Der zustand des kranken flösste keine besorgniss ein. Am nächsten abende plötzlicher tod, nachdem Pat. noch kurz vorher auf fragen ge-

antwortet hatte. Section (11. III): Gesicht und haut sehr blass. Drei wunden am thorax interessiren nur die äusseren weichtheile, 2 penetriren ins abdomen, die eine im IX JCR, die andere über dem lig. Pouparti. In die erstere hat sich ein netzstück gelegt, in die zweite eine darmschlinge, welche 2 kleine, nur die serosa und muscularis durchdringende stiche zeigt; die mucosa stülpt sich vor, ist unverletzt. An den intest. abd. sonst nichts auffallendes. „La plaie pénétrante de poitrine, longue de 14 mm. et large „de 5, est située à droite contre le sternum, sur le carti„lage de la cinquième côte; . . . l'arme a traversé toute „l'épaisseur des parties molles et le bord inférieur du car„tilage, en effleurant le sternum.“ Art. mamm. int. hinter dem knorpel vollständig durchtrennt; die enden stehen einige mm. von einander ab. Der vordere rand der lunge ist 1 cm. lang oberflächlich verletzt. In der rechten pleurahöhle ein beträchtlicher erguss mit 800 grm. schwärzlichen gerinseln. Die lunge, auf $^1/_3$ ihres volums comprimirt, liegt oben vorn. Beide lungen hyperämisch, überall lufthaltig. In den bronchien röthlicher schleim; ihre schleimhaut und die der trachea injicirt. Links kein erguss. Pericard, herz und grosse gefässe intact. Aorta thoracica leer, aorta abd. und venae cavae sehr gering gefüllt. Hirn, rückenmark und pia blass.

V JCR. 28. **C. C. Siebold** (Vater): Glückliche Heilung einer beträchtlichen und gefährlichen Blutergiessung aus der verletzten Brustschlagader (a. mamm. int.) in die Brusthöhle, durch die Thoracenthesis (Samml. selt. und auserles. chir. Beob. und Erfahr. J. B. v. Siebold t. I. Rudolstadt 1805 pg. 208.).

Baron v. R. 17 a. n. erhielt um 26. VIII. 1777 zwischen 11 und 12^h a. m. einen stich mit einem federmesser

in den V JCR links in der nähe des sternums, gefolgt von äusserst starker blutung. $^1/_4{}^h$ nach der verletzung war das gesicht äusserst blass, Resp. kurz und erschwert, körper kalt, sensor. frei; Pat. zu schwach, um zu sprechen. Aderlass. Pat. fällt öfter in ohnmacht. 3^h p. m. P. wieder mehr fühlbar, der körper wird warm. Kein bluthusten, kein ausfluss schaumigen blutes aus der wunde. Diagn.: keine verletzung des herzens, sondern eine solche der lunge oder einer der vorderen kleinen intercostalarterien oder der art. mamm. int. selbst. Dyspnoe steigt, so dass 6^h p. m. die empyemoperation im VIII JCR, 4 querfingerbreit von der wirbelsäule entfernt, ausgeführt wird. 13 unzen blut werden aus dem thorax entfernt — subjective erleichterung — tamponade der fistel. 7^h p. m. wieder starke dyspnoe; nach entfernung des tampons strömt flüssiges scharlachrothes blut sehr heftig aus der wunde. Venäsectionen werden im laufe der behandlung häufig ausgeführt. 27.VIII etwas keuchende Resp. 28 u. 29. VIII delirien, P. 120; wunde weisslich gelb belegt; die nächte werden unruhig, dann und wann tritt erbrechen ein; zunge belegt, durst heftigt. P. 120. 1. IX ruhige nacht, Resp. frei; empyemwunde beginnt zu granuliren. Vom 4. IX an documentirt sich eine constant zunehmende besserung. Am 23. IX ist die empyemfistel vernarbt (über die vordere wunde findet sich keine notiz), und wird Pat. genesen entlassen.

29. **Bontecou** (Barnes and Otis pg. 548).

John Gallin 30 a. n. wurde am 8. V. 1864 verwundet „by „a conoidal ball, which entered the chest on the left side „between the 6th and 7th ribs, five inches below the nipple, and „emerged between the 5th and 6th ribs on the right side, „four inches below the nipple, passing under the ensiform „cartilage, wounding the internal mammary artery and ope-

„ning the right chest cavity and lower lobe of the lung on that side". Am 14. V nach Washington transferirt, befand sich Pat bei seiner ankunft in einem traurigen zustande: anämisch und schwach durch blutverlust, die wunde von schlechtem aussehen. Bontecou erweiterte am 19. V die einschussöffnung, führte ein band durch den schusscanal und knüpfte es über dem schwertfortsatz zusammen, so eine mittelbare ligatur der mammaria ausführend. Pat. wurde immer schwächer und starb am 24. V an nachblutung und rechtsseitiger pneumonie.

VI. und VII. rippe. 30. **Wharton:** op. cit. case II. John Hart 22 a. n. Wunde 1 zoll lang, transversal, im linken V JCR mit dem äusseren winkel bis zur linken mamilla reichend. Kein emphysem, kein herausstreichen von luft beim Exsp. Allgemeinbefinden wie im Hamilton'schen falle. P. kaum fühlbar, körper kühl. Ausc. und Perc. (nur vorn ober- und unterhalb des verbandes): LVU tymp. schall, Resp. überall hörbar. — Blutegel, eis, opium. Den 5ten tag ist ein reibungsgeräusch zu hören. 6ten tag ist der verband blutdurchtränkt. Bis zum 7ten tage lag kein zeichen einer inneren blutung vor, an diesem tage hat Pat. delirien, ähnlich einem delir. tremens. Es ist eine nachblutung in die pleurahöhle erfolgt, durch welche das herz nach rechts verdrängt war. Am 14ten tage wird aus indcatio vitalis die paracentese ausgeführt und 48 unzen blut entleert. Tod 3½ stunden nach der operation. Section: die wunde drang nach abwärts und medianwärts. Der VI. und VII. knorpel waren nahe am sternalende durchtrennt. Die art. und vena mamm. int. durchschnitten, ihre enden durch keinen thrombus geschlossen. Eine geringe menge halbeitrigen exsudates befand sich auf der hinteren unteren sternalfläche. Nirgends

pleuraschwarten, aber ein flüssiger erguss mit einem dunklen blutklumpen.

VII. rippe. 31. **Chopart**: Dictionnaire des sciences méd. t. XLIV pg. 12.

„Un enfant, portant une bouteille, tomba sur la „poitrine; la bouteille placée sous lui fut brisée dans sa „chute, un morceau de verre coupa le cartilage de la sep- „tième côte, et ouvrit la branche externe de l'artère mam- „maire interne. Chopart tamponna la plaie „et l'hémorrhagie fut arrêtée; le cartilage s'exfolia."

32. **Larrey**: clinique chirurgicale t. II pg. 181.

Fréderic-François Besnier c. 23 a. n., von sehr kräftigem körperbau, erhielt im januar 1828 einen säbelhieb auf die rechte brustseite. „La pointe pénètre transversalement le „cartilage de la septième côte à sa jonction au sternum." Gesicht leichenblass, extreme oppression, ganz schwache Resp., P. nicht fühlbar, extremitäten kühl, herztöne kaum hörbar, wie entfernt. Rechte thoraxhälfte ausgedehnt, die mamilla höher, als die der linken seite. Keine äussere blutung; dieselbe ist gleich nach der verletzung sehr heftig gewesen und durch tamponade der wunde mit tascheutüchern gestillt worden. Diagn.: verletzung der art. mamm. int., haemopericardium, haemothorax. Unverzüglicher schluss der wunde. Nach manchen drohenden zufällen, welche die empyem-op. in aussicht stellten, erfolgte die resorption doch ohne dieselbe.

Ohne angabe des ortes liegen noch 2 fälle vor.

33. **Gross.** (Barnes and Otis pg. 523).

Colby Shrader, verwundet am 7. IV. 1862 „by a musket „ball, which passed through the right arm into the thorax, „lodging on the pleura." Am 17. IV nachblutung „from a branch of the subclavian artery". Ein versuch

von Prof. Gross, das blutende gefäss zu unterbinden, misslang. Pat. starb am folgenden tage. Die section deckte einen mit blut gefüllten sack in der pleura auf.

34. **P. F. Eve:** Wound of the internal mammary artery etc.; recovery. Nashville Journ. of. med. and surg. t. I. 1851, pg. 257—259, angeführt im Index-Catalogue of the library of the Surgeon-Generals Office U. S. Army. Washington 1880 Vol. I. article: Artery (Mammary). Ein referat fand sich weder im Americ. Journ. of med. sc. Philad. 1851, 1852, noch in Schmidt's Jahrb. oder Canstadt's Jahresb.

Die 4 noch nicht veröffentlichten fälle betreffen den II. JCR, die II. und III., die III., die IV. rippe; 2 derselben sind in Dorpat, 2 im rigaschen krankenhause zur beobachtung gelangt.

II. und III. rippe. 35. **v. Bergmann.** Dorpat.

H. G. c. 20 a. n. erhielt am 1. X 1866 etwa $11^1/_2{}^h$ a. m einen schlägerhieb in die linke obere brusthälfte. Prof. E. v. Bergmann kam etwa um 12 uhr hinaus und fand eine wunde von 4″ länge, welche den pect. maj. und den II. und III. rippenknorpel durchsetzte. Die blutung aus der im II. JCR verletzten mamm. int. war profus. Es gelang ihm dieselbe zu stillen. Einer brieflichen mittheilung Prof. E. v. Bergmann's verdanke ich die angabe, er habe das centrale ende der mamm. int. in der wunde unterbunden. Schluss der wunde. Die untersuchung ergab bald darauf einen hämato-pneumothorax. Pat. starb am 2. X 4^h p. m. Einem auszuge aus dem protocoll der am 22. X an der exhumirten leiche vorgenommenen gerichtlichen section ist folgende beschreibung entnommen: „Denkt man sich eine Linie, einen Zoll vom Sternalende „des linken Schlüsselbeines und $^1/_2$ Zoll unterhalb dieses

„Knochens beginnend, zum Brustbeinende hingezogen, so „würde diese Linie, von oben und aussen nach unten und „innen verlaufend, in der aufgetrennten Wunde zu liegen „kommen . . . . Der II. und III. Rippenknorpel links ist „glatt und scharf getrennt; der II. ganz nahe seiner Ver„bindungsstelle mit der Rippe, der III. etwas mehr zum „Brustbein hin, derart, dass der vordere Knorpelrand, der „an der Rippe festhängt, den inneren zur Lunge gekehrten „Rand etwas überragt. Der IV. Knorpel ist an seinem „oberen Rande, ganz nahe am Brustbein, eingeschnitten. „Die linke Lunge collabirt, zeigt entsprechend der Rich„tung der Hautwunde eine Schnittwunde von etwas über „zwei Zoll Länge, in der Mitte etwa eine Linie tief.“ Bluterguss in der linken brusthöhle. Pericard unverletzt, enthält keine flüssigkeit. Herz blutleer; die grossen gefässe sehr mässig blut enthaltend (leichenerscheinung). Die rechte lunge aufgetrieben, gesund.

III. rippe. 36. **v. Bergmann.** Dorpat.

R. L. c. 20 a. n. erhielt am 29. XI. 1876 einen schlägerhieb in die linke brustseite. Prof. v. Bergmann, welcher sofort geholt worden war, fand den Pat. im bett vor einer grossen blutlache, pulslos und in höchster athemnoth. Die luft drang trotz verschlusses der wunde durch einen schwamm zischend bei jeder athembewegung hervor. In dem inneren (medialen) winkel der dem II. JCR entsprechenden, zum sternum gerichteten wunde spritzten 2 arterien. Zwischen der verwundung und der ankunft Prof. v. Bergmann's mochten 20 min. bis $^1/_2{}^h$ verflossen sein. Die spritzenden gefässe wurden unterbunden, und die wunde geschlossen. Abends T. 38.4. 30. XI. 2^h p. m. wurde, da die athemnoth erheblich zunahm, die ganze linke brusthälfte gedämpft und das herz nach rechts verdrängt war,

eine punction in der lin. axill. im V. JCR vorgenommen und 3½ ℔ flüssigen blutes entleert. Um 3ʰ p. m. erfolgte der tod. Die am 1. XII von Prof. E. v. Wahl ausgeführte gerichtliche section ergab „auf der linken Seite „der Brust etwa 2 Fingerbreit vom Schlüsselbein beginnend „eine 11 cm. lange Wunde, welche sich bis an den linken „Rand des Sternums, dem unteren Ansatz der III. Rippe „entsprechend, schräg hinzieht. Der pect. maj. ist durch „trennt, der II. JCR eröffnet, die Ansatzstelle der III. „Rippe so durchschlagen, dass die Spongiosa des Sternums „c. 1½ cm weit eröffnet ist. Die art. mamm. int., quer „durchtrennt, trägt an ihrem centralen Ende eine „Ligatur; das periphere Ende ist nicht unterbunden, hat „sich hinter den oberen Rand der III. Rippe zurückgezogen und ist durch einen Thrombus geschlossen.“ In der linken pleurahöhle etwa 18 unzen flüssigen blutes, und auf der zwerchfellskuppe lockere dunkele gerinsel. Auf der vorderen fläche des vorderen lungenrandes entsprechend der äusseren verletzung ein 5 cm. langer, 1 cm. tiefer, bereits verklebter einschnitt. Die lunge schlaff, im unteren abschnitt luftleer, in der spitze noch lufthaltig. Alle übrigen organe blutleer.

IV. rippe. 37. **Erster fall** aus dem allgemeinen krankenhause zu **Riga**.

$\frac{2310}{131}$. Adam Gahbul 50. a. n. erhielt am 18. VI. 1882 c. 9ʰ a. m. einen messerstich in die linke brusthälfte und wurde sofort in die rettungsanstalt geschafft, wo man eine ganz geringe blutung constatirte und die wunde durch eine naht schloss. Etwa 1½ stunden nach der verletzung wurde Pat. im krankenhause aufgenommen mit folg. stat praes.: kräftiger arbeiter. Am oberen rande der IV. rippe links befindet sich eine transversale, ¾″ lange, mit einer sutur

geschlossene wunde. Sie reicht mit ihrem lateralen ende etwas über die lin. parast. hinaus. Hautemphysem der umgebung. Perc.: LV und an der seite tymp. schall, LHU geringe dämpfung. Herzgränze normal. Ausc.: Resp. abgeschwächt, aber über der ganzen linken seite mit ausnahme von LHU hörbar. P. sehr klein und schwach; extremitäten kühl. Diagn.: penetrirende brustwunde mit verletzung der lunge, wahrscheinlich auch mit eröffnung des herzbeutels; geringer hämato-thorax. Ther.: Eisbeutel, wein. Verlauf: 19. VI. P. voller; Pat. fühlt sich wohler; gegen abend stellt sich quälender husten ein. Die dämpfung der linken seite steigt, reicht am 20. VI bis hart an die clavicula. Resp. 30. — 21. VI. Eine probepunction ergiebt braun-rothe flüssigkeit. Das herz ist nicht nach rechts verdrängt; die herztöne in der lin. parast am deutlichsten hörbar. 22. VI Sutur entfernt, wunde prima int. geheilt. 23. VI Abs. dämpfung der ganzen linken seite: der halbmondförmige raum nicht nur erhalten, sondern vergrössert. Ueber der dämpfung bronchialathmen; PF. erhalten. Spitzenstoss an normaler stelle, herztöne schwach aber rein. Puls kaum fühlbar. 24. VI P. etwas voller, wird gegen abend aber sehr frequent. Durchfall; sensor. stets frei. 25. VI. Kein radialpuls, herztöne kaum zu hören. Pat. stirbt am 25. VI 10^h p. m. 7 ½ tage nach der verletzung. Section: 2½ cm. vom linken sternalrande beginnend, eine 2 cm. lange wunde, horizontal am oberen rande der IV rippe links. 2½ cm. vom linken sternalrande beginnt auch im knorpel der IV rippe eine 2¾ cm. lange lineäre, den knorpel in seiner ganzen dicke durchsetzende wunde, leicht klaffend, fast in der axe des knorpels, parallel derselben. III und IV JCR unverletzt. Beim durchtrennen der rippenknorpel stürzt eine menge sanguinolenter flüssigkeit hervor.

Die mamm. int. in der höhe der knorpelwunde quer durchtrennt; das centrale ende durch einen 1 cm. langen thrombus geschlossen (vom anderen ende keine notiz). Im mediastinum nur eine sugillation von silberrubelgrösse. Die linke pleura 1 1/2 cm. weit eröffnet. Linksseitiger erguss von 5040 ccm. flüssigen dunkelrothbraunen blutes. Linke lunge ganz comprimirt, blauschwarz, trocken; keine verletzung an ihr zu entdecken. Pleura mit kleinsten zöttchen bedeckt. Pericardium verdickt. zeigt entsprechend der knorpelwunde eine scharfrandige, klaffende wunde von 15 kop. silb. grösse. Im herzbeutel 180 ccm. blut; derselbe in beginnender fibrinöser entzündung begriffen. In der vorderen wand des linken ventrikels eine quergestellte, oberflächliche, lineäre wunde, etwa 2 cm. lang

II JCR 38. **Zweiter Fall** aus dem allgemeinen Krankenhause zu **Riga**.

$\frac{2737}{57}$ Friedrich Bischmann, mechaniker, 30 a. n. bekam in der nacht vom 7/8 VIII. 1882 3 stiche mit einem kleinen taschenmesser, zuerst rasch hintereinander je einen stoss in die brust und in die linke achsel, bemerkte jedoch erst, dass der thäter mit einem messer bewaffnet sei, als er bald darauf einen schnitt ins gesicht bekam. Von einem schutzmanne nach hause geleitet, bemerkte er dort, dass hemd und rock blutig waren, und kam c. 3/4 stunden nach der verletzung ins krankenhaus.

Stat. präs.: Pat. vollkommen nüchtern, recht bleich. Ueber die linke wange zieht eine 3 1/2'' lange oberflächliche, scharfrandige wunde. Auf der II rippe links, einen finger breit vom linken sternalrande liegt eine nicht ganz 1/2'' lange wunde, in der linken axilla eine ganz gleiche, beide nicht blutend. Das hemd nur der letzteren wunde entsprechend stark blutdurchtränkt, vorne fast garnicht. P.

klein, flatternd, links nicht vorhanden. LHU Dämpfung bis 2 finger breit oberhalb des unteren scapularwinkels. Pat. hatte sich behufs Perc. aufgesetzt; beim niederlegen quoll für einen moment aus der wunde auf der II rippe ein breiter blutstrom. Letzteres veranlasste mich nicht die axillarwunde, sondern die vorn gelegene zuerst in angriff zu nehmen. Ohne narcose schichtweise erweiterung derselben, wobei sich erwies, dass sie schräg von oben nach unten und etwas medianwärts in den II JCR eindrang. Da die blutung in der tiefe immer stärker wurde, drang ich mit dem kleinen finger in die pleurawunde und comprimirte die art. mamm. int. gegen die III rippe. Auf diesen finger drang ich nun praeparando weiter vor. Die enden der mammaria hatten sich jedoch so retrahirt, dass alle versuche, sie mit der pincette zu fassen, fehlschlugen, trotzdem mit dem finger sowohl der blutstrahl des peripheren endes deutlich gefühlt werden konnte, als auch das aufhören der blutung bei compression. Ein strahl aus dem centralen ende war nicht zu fühlen. Nach resection eines $^3/_4$″ langen stückes vom knorpel der III. rippe gelang es, das periphere ende zu fassen; dasselbe manöver an der II rippe machte auch das centrale ende zugänglich. Ligatur beider Enden. Die lateral gelegene einzelne vene riss sowohl oben als unten bei der unterbindung aus. Pat. hatte unterdessen den radialpuls ganz verloren. Die dämpfung LH war um 3 finger breit gestiegen. Schluss der äusseren wunde, der axillar- und wangenwunde. — Wein, wärmflaschen. Verlauf: 8. VIII 8^h a. m. Radialpuls beiderseits voll und kräftig. Kein hustenreiz; stiche in der linken seite. Hautemphysem um die wunde herum. Der 9. 10. 11. und 12. VIII vergehen unter bedrohlichen attaquen von lungenödem, welches sich zeitweise bis zu tracheal-

rasseln steigerte. Mit aether (subcutan), wein, trockenen schröpfköpfen auf die linke seite und drasticis wurde erfolgreich, wie es schien, dagegen angekämpft. Eine gleich bei der ersten steigerung der symptome im V JCR ausgeführte punction entleerte keinen tropfen flüssigkeit. Am 12. VIII entfernung der suturen aus dem gesicht. Es hat sich eine nussgrosse speichelcyste gebildet, dieselbe wird angestochen; die daraus resultirende speichelfistel heilte nach längerem bestande ohne kunsthülfe. Am 13. VIII scheint die durch das ungenödem drohende gefahr überwunden zu sein. Am 14. VIII wurde die brustwunde geöffnet und fanden sich das subcasciale bindegewebe und der pect. maj. eitrig infiltrirt; in der tiefe war die wunde geschlossen. Am 15. VIII beginnt eine starke blutung aus der wunde, doch zeigt sich, dass das blut nicht mehr gerinnt und etwas riecht. An diesem und dem folgenden tage muss der verband sehr häufig gewechselt werden wegen der colossalen secretion aus der pleurahöhle. Unterdessen schwindet die dämpfung am rücken fast vollkommen.

17. VIII. Radicaloperation durch schnitt im VI JCR an der lin. axill. Es werden recht viel zerfallene und halbentfärbte, riechende blutcoagula entfernt. Spülung mit 3 % borsäure- und 1 % chlorzinklösung, drainage durch die ursprüngliche wunde und die angelegte fistel. Die bis auf abends 39,7 gestiegene T. fällt nicht sofort ab, steigt im gegentheil noch bis 40,6 am 23.VIII abends um dann langsam zu fallen. Erst am 10. IX ist Pat. fieberfrei. Spülung 2 mal täglich. Am 19. VIII ist der geruch ganz geschwunden. Die hintere wunde ist am 21.VIII ganz rein, beginnt zu granuliren. — Man sieht durch die offene pleurawunde die pulsationen des herzens. Am 24.VIII sieht die stelle des herzbeutels, wo das drain hinüberzieht, etwas grau belegt aus;

das drain wird daher weggelassen. Am 27.VIII beginnen spülungen mit jodlösungen, angefangen mit einer 1/2 % lösung, bis zu 1/6 % allmählich absteigend; mit letzterer lösung ist vom anfang IX einen monat lang 1 mal täglich gespült worden, dann mit 1/12 % noch 2 monate lang. Bis ende august entleerten sich immer noch fibrincoagula mit der spülflüssigkeit. Am 8. IX wird das drain in die obere wunde wieder eingeführt, am 14. IX erweist sich der untere rand der VI rippe auf 1 ctm. ausdehnung als rauh durch den druck des drains.

Am 10. X ergiebt die messung des diameter antero-posterior mit dem tasterzirkel: in der fossa infraclavicularis links 3 1/2", rechts 5"; auf der mamilla links 5 3/4", rechts 6 3/4"; an der artic. acromio-clavicul. links 5 1/4", rechts 5 1/4".

Vom 13 - 25. X macht Pat. ein leichtes erysipel durch. Die empyemhöhle fasst am 28. X ʒVI, am 25. XI ʒIV sich von jetzt ab nicht mehr verkleinernd. Schon anfang october war Pat. willig gemacht worden, an sich, wenn es nöthig sein sollte, eine rippenresection vornehmen zu lassen. Statt dessen wurde das drain im VI JCR gekürzt und weggelassen, sodass diese fistel am 27. I. 83 vernarbte. Das drain der vorderen fistel functionirte gut. Anfang februar führte ich durch weglassen des drains retention mit T. bis 40,3 herbei. Die untersuchung ergab während dessen: die ganze linke thoraxhälfte gedämpft, an keiner stelle absolut. Herzdämpfung nach links nicht zu eruiren, nach rechts am linken sternalrande. Ausc.: Resp. LHO abgeschwächt zu hören, auf der fossa infraspinata leise, mit bronchialem character, bis herab zur VIII rippe, von wo ab es ganz verschwindet. LVO abgeschwächtes vesiculärathmen; auf der III. rippe etwas vor der vorderen lin. axillaris reines schönes vesiculärathmen. Unterhalb kaum Resp. zu hören. Einer

dicken zinnsonde wurde 2½ cm. vom ende entfernt eine stark stumpfwinklige biegung gegeben, und dieselbe bei nach vorn gerichteter winkelöffnung in die fistel eingeführt. Bis 8 cm. sind keine drehbewegungen mit der sonde möglich. Bei 8 cm. erlaubt die sonde eine drehung nach hinten von 120°; sie lässt sich 10 cm. weit einführen. Die höhle lag genau an der stelle, über welcher sich das gute vesic. athmen hören liess. Am nächsten tage wurde die geplante rippenresection nicht ausgeführt, sondern wieder ein drain eingeführt. Appetit und wohlbehagen stellten sich sofort wieder ein. Da Pat. mit der zeit misstrauisch gegen mein zureden geworden war, ausserdem aber eine am 24. III. 81 eingekommene frische schussverletzung des thorax als warnendes beispiel nicht radical operirter alter empyemfisteln in der baracke lag (Pat. hatte mittlerweile schon eiweiss im urin und zeitweilig ödem, war dabei 21 jahr alt), drang ich um so energischer auf die resection, welche mir denn auch anfang märz 1883 von herrn Dr. Jansen freundlichst überlassen wurde. Am 10. III wurden nach erweiterung der vorderen wunde von der III rippe 4 cm., von der IV rippe 6 cm. resecirt; durch das periost der letzteren wurde die höhle von oben eröffnet. Die pleura war an dieser stelle zu einer harten schwarte von 1¾ cm. verdickt. Das untere ende der höhle konnte mit dem zeigefinger nicht erreicht werden, es liess sich nach der sondirung in der höhe der VI rippe vermuthen. Von letzterer wurde in der vorderen axillarlinie 5 cm. resecirt und die höhle auch von hier aus eröffnet und drainirt.

Die wunden heilten bis auf die draincanäle prima intentione, trotzdem stieg die T. am 14. abends auf 40. Die drains secernirten sehr wenig; erst nachdem am 15. III das untere drain ganz herausgezogen war, entleerten sich

etwa ʒjj stinkenden braunen eiters. Darnach 1 mal spülung mit 8 % chlorzinklösung. Am morgen des 16. III T. 38.0, vom 20. an ist Pat. auch abends fieberlos. 2 tage war noch mit 1/12 % jodlösung gespült worden, dann wurde täglich jodoform eingestäubt, vom 15. IV an naphthalin. puriss. cryst. Am 27. IV erweist die sondirung keine höhle, sondern nur noch einen einfachen fistelgang. Das obere drain wird fortgelassen, die fistel ist am 12. V ver-

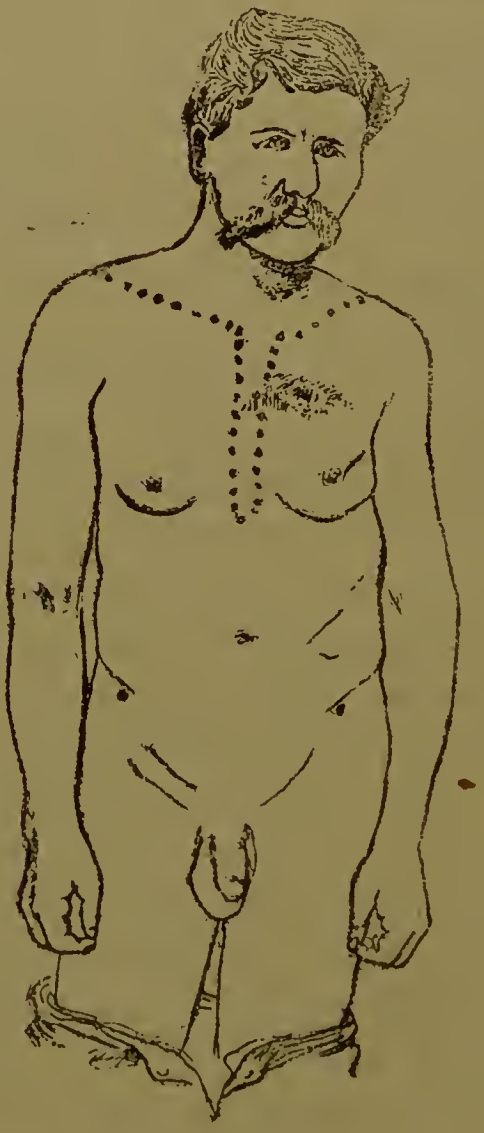

narbt. Der untere draincanal bildet eine fistel von 13¾ cm. länge. Nachdem das bougie 10 cm. in gerader richtung nach oben hinten und etwas nach innen eingedrungen ist, stösst es auf ein hinderniss und biegt darauf fast in rechtem winkel medianwärts ab in den letzten rest des oberen draincanals. Mit diesem status wurde Pat. am 13. V. 83 entlassen und ging aufs land. Sein ernährungszustand hob sich bei guter pflege hier sehr, so dass er am 30. VI schon gute fettpolster aufwies. Fistellänge 12 cm., wovon wieder 10 cm. auf den unteren schenkel kamen. Pat.

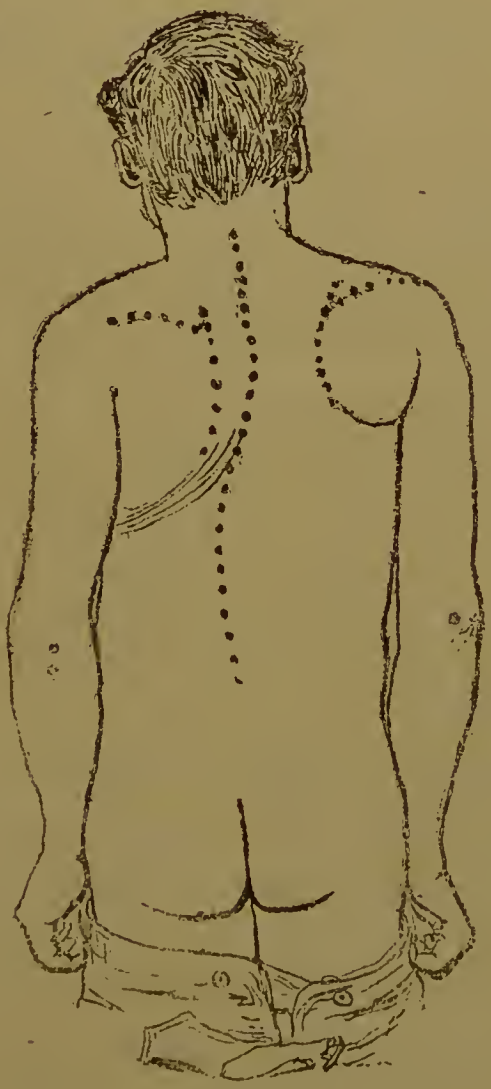

ging wieder aufs land zurück. Am 30. VII und 27. VIII dieselbe fistellänge, so dass dem Pat. angedeutet wurde, er werde noch einmal operirt werden, wenn beim nächsten mal keine verkürzung eingetreten sei. Daraufhin blieb Pat. 2 monate weg. Als er sich aber am 27. X vorstellte, war der winkel bei 10 cm. überwunden, und die fistel nur noch 8 cm. lang. Von jetzt ab konnte das untere drain entsprechend der fortschreitenden vernarbung rasch gekürzt werden. Definitive heilung am 1. XII. 1883. Ueber die leistungsfähigkeit seiner lunge äussert sich Pat. selbst:

wenn er nicht gerade 5 treppen hinaufzulaufen habe, käme er an luft nicht zu kurz. Einen finger breit unterhalb der narbe fühlt man die pulsation der herzbasis. Die herzdämpfung ist etwa um 1 ctm hinaufgerückt. Resp. geräusch abgeschwächt über der linken spitze zu hören. Pat. wurde am 1. II. 1884 von mir der gesellschaft practischer ärzte zu Riga als genesen vorgestellt.

Eine ansicht von der erzielten verengerung der linken thoraxhälfte geben die beifolgenden zeichnungen des thoraxumfanges in der höhe der wunde: fig. pg. 74 links bei noch bestehender fistel am 27. VIII. 83, fig. pg. 74 rechts nach völliger genesung am 4. II. 84 mit dicker zinnsonde abgenommen. Die grösse ist $^1/_5$ längeneinheit, $^1/_{25}$ flächeneinheit.

	27. VIII. 83.		4. II. 84.	
	links	rechts	links	rechts
Gesammtumfang	88.75 cm.		90.0 cm.	
Diameter transvers.	32.5		30.0	
Diam. sagittal. med.	17.0		18.75	
Umfang der einen thoraxhälfte	41.75	47	42	48
Diam. sagitt. lateral. . . .	14.75	19	15.5	20 5

Die nachträgliche schrumpfung ist nur im transversalen durchmesser erfolgt. Die zunahme aller anderen masse beruht auf dem in der letzten zeit sehr gesteigerten fettansatze des Pat. Fig. pg. 72 und 73 geben in einer vorder- und rückenansicht des Pat. ein bild von seiner lordose. Die zeichnungen sind nach photographieen gefertigt.

Der vollständigkeit halber führe ich noch den einzigen bekannten fall von partieller verletzung der vena mamm. int. allein an. **Magnus**: Merkwürdige penetrirende Brustwunde. Wochenschr. f. die ges. Heilk. herausg. von Casper. 1844 pg. 263. Der fall stammt aus dem oct 1843. „Bei einem „Ermordeten, an dessen Leichnam 22 Wunden sich fanden, „von welchen 3 penetrirende Brustwunden waren, zeigte „die eine dieser letzteren folgende Beschaffenheit. Das ver„letzende Instrument (ein Tischmesser) hatte nach Durch„dringung der weichen Bedeckungen den Knorpel der II. „Rippe hart am Brustbein eingeschnitten, die Vena mamm. „int. d. angeschnitten, dann die Lunge durch und durch

„gestossen, worauf die Spitze des Messers noch den Herz-
„beutel in seinem obersten Theil einige Linien weit geöff-
„net, und so wunderbar sich weiter hin eingesenkt hatte,
„dass sie in das kurze Zellgewebe, welches die Vena cava
„sup. an den Truncus anonymus fest anheftet, eingedrun-
„gen war, ohne weder das eine noch das andere dieser
„grossen Gefässe zu verletzen. Obgleich in dem Brustfell-
„sacke dieser Seite 2 Quart Blut ergossen und der Herz-
„beutel durchstochen war, fand sich merkwürdiger Weise
„dennoch nicht ein Tropfen Blut in letzterem vor."

Die aussprüche der autoren über die häufigkeit der mammariaverletzungen sind sehr different. Textor sagt 1821 im anschluss an den oben wiedergegebenen fall (l. cit. pg. 506): „Warum man über die Verletzung dieses Gefässes
„noch weniger Verlässliches weiss, als über jene der In-
„terkostalarterien, davon liegt der Grund erstens darin,
„weil selbe allein, und ohne bedeutende anderweitige Ver-
„letzung der naheliegenden wichtigen Theile höchst selten
„vorkömmt." Tourdes[1]) führt folgenden ausspruch Marjolin's an: „La mammaire interne est rarement in-
„teressée, si l'on en juge par le silence de la plupart des
„auteurs à son égard. Il est vrai, que son petit volume et
„sa position la font presque toujours échapper à l'instru-
„ment." Otis[2]) sagt von Guthrie: „G. is very facetious
„at the expence of the „„theoretical surgeons"" who have
„occupied themselves with inventions for suppressing this
„form of bleeding, which, it is consolatory to know, is very

---

1) l. cit. pg. 165.
2) op. cit. pg. 523.

„rare, the master informing us in the next sentence, „that he has never seen a distinct case of it.“ Andererseits sagt Velpeau[1]): „Cette artère est très exposée aux „plaies . . . Ses blessures ont dû assez fréquemment causer „la mort;“ und Ballingall[2]) giebt an, er habe mehr als einen fall von tödtlicher blutung aus der mammaria gesehen. Merlin[3]) meint noch 1880, ihre tiefe lage hinter den knorpeln entziehe sie theilweise der einwirkung äusserer gewalten, aber in den intercostalräumen, wo sie nur durch eine dünne weichtheilschicht gedeckt, sei ihre verletzung möglich. Dem widerspricht das factum, dass unter den 38 beobachtungen 18 mit knorpelverletzung combinirt sind.

Unter den verletzenden werkzeugen spielen messer und schusswaffen die hauptrolle. Der seltenheit halber sei noch des falles 14 erwähnt, wo ein pfahl von 12 cm. circumferenz in den thorax eindrang. Bei subcutanen fracturen des sternums konnte Malgaigne[4]) keinen fall finden von verletzung der mamm. int. durch ein knochenfragment. Zang[5]) führt als übeles ereigniss bei der trepanation des sternums blutung aus der verletzten art. mamm. an, ebenso erwähnt er ihrer bei der eröffnung des herzbeutels durch schnitt. Velpeau[6]) führt ein paar einschlägige fälle an. In dem einen sah Lamartinière die mamm. so frei daliegen, dass er sie mehrere wochen lang sorgfältig durch charpie vor läsionen schützen zu müssen glaubte. Im zweiten falle wurde die blutung aus ihr durch styptica erfolg-

1) Méd. opérat. 1839 t. II. pg. 252 nach Tourdes pg. 192.
2) Ballingall: Outlines of military surgery 3d. ed. 1844 pg. 289.
3) Nouv. dictionn. de méd. et de chir. prat. t. 28. 1880 pg. 630.
4) cf. Albert: Lehrb. d. Chir. und Op. lehre. 2. aufl. 1881 pg. 143.
5) Op. cit. pg. 120, 164.
6) Velpeau: Nouv. élém. etc. Bruxelles 1835 pg. 191, 335.

reich bekämpft. Boyer[1]) verletzte die arterie bei resection des mittleren 1/3 des sternums und dreier anhängender rippen. Das terrain war soweit freigelegt, dass die unterbindung keine schwierigkeit bot. Die arrosion der arterie bei mastitis (beobachtet von Pirogoff) ist in einer anmerkung zur casuistik angeführt. Weitere aetiologische momente für blutungen aus der art. mamm. sind mir nicht aufgestossen.

Die verletzung hat ziemlich gleich häufig beide seiten betroffen: 19 mal die linke, 15 mal die rechte; in 4 fällen fehlt eine angabe der seite. Zu den übrigen von Tourdes aufgestellten zahlen aus seiner casuistik lässt sich hinzufügen, dass verletzungen mancher stelle hinzugekommen sind, welche bei Tourdes fehlten, doch lassen sich keine besonderen schlüsse aus den zahlen ziehen, nur das eine factum wird für die therapie von interesse sein, dass 24 verletzungen, also zwischen 1/2 und 2/3 aller fälle, die oberen 3 JCR bis zur IV. rippe inclusive betreffen.

Mit eröffnung des herzbeutels war die verletzung 7 mal combinirt, und zwar betrafen diese fälle 1 mal den III. JCR (**Kolomnin** 15), 1 mal die IV. rippe (**Riga I.** 37), 2 mal den IV. JCR (**Textor** 21, **Goyraud** 23), je 1 mal die V. und VII rippe (**Larrey** 26 und 32); 1 mal ist auffallender weise von rechts her das pericard eröffnet worden in der höhe der IV. rippe (**Steifensand** 20).

Das mediast. ant. ist ohne eröffnung von pleura oder pericard in 3 fällen verletzt worden: im III. JCR (**Reuillet** 12), ebendaselbst mit verletzung der beiden anstossenden rippenknorpel (**Malgaigne** 17) und bei verletzung der VII.

1) Boyer: Abhandlung über die chir. Krankh. und über die dabei angezeigten Operat. Uebers. von K. Textor. Würzburg 1819. pg. 477—479.

rippe (**Chopart** 31). In fast allen fällen fand sich ein hämatothorax. Specielle angaben darüber, dass kein solcher vorlag, finden sich bei **Malgaigne** (17), **Wharton** (30), **Reuillet** (12) und **Larrey** (26). Bei **Textor** (21) und **Chopart** (31) wird wohl auch kein hämato-thorax vorgelegen haben.

In bezug auf die diagnose der mammariaverletzungen lässt sich zu dem von Tourdes gesagten wenig hinzufügen. Auf ein moment, welches Marjolin[1]) noch ausser der anat. lage und den zeichen der blutung anführt, nämlich auf die messung der tiefe der wunde müssen wir heutzutage ganz verzichten. Die blutung nach aussen darf nicht als massgebend oder überhaupt wichtig für eine verletzung der art. mamm. int angesehen werden, wie Simeons[2]) an einer stelle seines gutachtens es thut, da wir sehen, dass im gegentheil gerade die blutung nach innen ein constantes symptom bei allen verletzungen gewesen ist. Von der blutung nach aussen ist wohl in vielen fällen angegeben, dass sie stark, ja sehr heftig gewesen sei gleich nach der verwundung, doch stand sie in den meisten dieser fälle bei ankunft des arztes; in anderen fehlte sie gänzlich Auf ein anderes moment machen Simeons und Tourdes beide aufmerksam, nämlich auf die bedeutung der knorpelläsion für die diagnose der mammariaverletzung. Im Simeons'schen falle war es die durchschneidung des III. rippenknorpels, von der er (pg. 149) sagt: „. . hätte „der Arzt die Symptome innerer Blutergiessung beobachtet,

1) cf. Tourdes pg. 198.

2) l. cit pg. 152: „Wir dürfen und wollen es ausserdem nicht „verschweigen, dass, wenn auch sogleich eine bedeutende Verletzung „in der vorliegenden geahndet worden wäre, bei dem fehlenden „Blutaustritt nach aussen die Erkenntniss der Verletzung der Art. „mamm. int. sehr schwierig gewesen, und erst nach vorgenommener „Erweiterung der Wunde hätte stattfinden können."

„hätte er die Wunde genauer untersucht und die Durch „schneidung des Knorpels der II. Rippe dabei bemerkt, so „hätte ihn dies vielleicht zu einer Erweiterung der Wunde „bewogen. Dann wäre vielleicht die Anschneidung der „Art. mamm. int. bemerkt, diese unterbunden etc." Schärfer betont es Tourdes, wenn er (pg. 190) darauf aufmerksam macht, dass unter den 11 beobachteten fällen 7 mal eine knorpeldurchtrennung vorgelegen habe, dass diese trennung nie gefehlt, wenn das gefäss niedriger als an der IV. rippe verletzt war [1]). Wenngleich nun letzteres in unserer vermehrten casuistik nicht mehr zutrifft (es finden sich 5 verletzungen im IV. JCR und 2 im V., ohne knorpelläsion), so sind doch im ganzen von den 38 fällen 18 mit knorpeldurchtrennung combinirt, wovon nur einer (**Riga I**) eine wunde in der längsaxe des knorpels aufweist. Letztere ist allerdings leicht zu übersehen, namentlich wenn die schnittflächen sich wieder an einander gelegt haben. — Delpech [2]) führt zur sicherung der diagnose bei breiter wunde noch die kartenblattrinne oder compression mit dem finger an. Erstere, auch von Chelius [3]) erwähnt, wird wohl, wenn überhaupt nöthig zur diagnose, passender durch den finger ersetzt werden können, wie das bei den intercostalarterien angegeben wird. Vidal [4]) bemerkt zum hämato-thorax nach läsion der mamm. und intercostales,

---

1) M. J. Chalius (Handb. d. Chir. 3. Aufl. Wien 1832 pg. 235) giebt an, dass zwischen der 5., 6. u. 7. rippe beinah immer eine trennung der rippenknorpel mit der mammariaverletzung verbunden sein müsse.

2) Delpech: Précis élémentaire des maladies réputées chirurgicales. Paris 1816 t. I pg. 362.

3) eodem loco.

4) A. Vidal (de Cassis): Traité de pathologie externe et de méd. opérat. Paris 1840 t. IV pg. 462.

derselbe träte in seinen symptomen und folgen langsamer auf, als der nach verletzung der lunge oder eines der grossen gefässe. Für letztere wird diese angabe sicher meist richtig sein, für die lunge trifft sie ebenso sicher in vielen fällen nicht zu. Sehr treffend bemerkt Tourdes zu den schwierigen fällen, wo die mammariaverletzung mit schweren läsionen der lunge oder mit anderen gefässverletzungen combinirt ist: „Le plus souvent on reste dans le doute; mais „dans les cas de ce genre, plus le diagnostic présente de „difficultés, moins il est utile de l'établir. La lésion de „la mammaire n'est plus qu'un fait de second ordre, dont „l'importance disparaît devant la gravité des complications." (pg. 191).

Ohne berücksichtigung der früheren litteratur soll es versucht werden, die prognose der mamm.-verletzungen auf dem wege zu eruiren, dass die vorliegende casuistik auf die todesfälle und heilungen hin untersucht wird. Das einfache aufstellen der mortalitätszahl 26 : 38 (= 68,43%) ist ein fruchtloses beginnen, weil erstens manche sofort tödtlich verlaufene fälle überhaupt nie diagnosticirt worden sind, die %zahl nach dieser richtung zu klein sein könnte, und weil zweitens erst untersucht werden muss, ob alle todesfälle wirklich in directe abhängigkeit von der mamm.-verletzung zu bringen sind, ob nicht vielleicht einige auf rechnung anderer umstände zu setzen sind. Allein schon der zeitpunkt, wann der tod erfolgte, muss in manchen fällen letzteren verdacht rege machen. Am spätesten erfolgte der tod bei **Larrey** (1), am 117ten tage (so spät, dass Brosse unterdessen seinen bericht über die bevorstehende heilung veröffentlicht hatte) unter symptomen einer acut einsetzenden krankheit, vielleicht pleuritis und pericarditis, beruhend auf infection von der wunde aus. Sicher

beruhte der zweite todesfall bei **Larrey** (26) auf sepsis. Bei der section fand sich gangrän des herzbeutels; auch dieser Pat. erkrankte plötzlich und ging rasch am 63sten tage zu grunde. Diese fälle müssen bei beurtheilung der schwere der mamm.-verletzungen ganz ausgeschieden werden, denn einem gleichen schicksal war jede fistel eines empyema indiopath. bei längerem bestande ausgesetzt.

Mit auslassung der fälle, wo nachblutungen aus dem verletzten gefässe stattfanden, gelangen wir zu **Montègre** (7), **Simeons** (5), **Hamilton** (22) und **Riga I** (37). Diese Pat. erlagen am 39, 18, 9 u. 8ten tage der langsamer oder schneller sich entwickelnden pleuritis. Wenngleich ja letztere eine folge des hamäto-thorax war, kann doch nicht jeder todesfall an ihr der ursächlichen mamm.-verletzung untergeschoben werden. In dem Montègre'schen falle ist trotz hochgradigen ergusses bis zu dem am 39sten tage erfolgenden tode keine entleerung der pleurahöhle vorgenommen, ebensowenig im Simeons'schen falle. Hier floss allerdings aus der wunde am 7ten tage massenhaft blutige jauchige flüssigkeit aus; die wunde lag am II. rippenknorpel, also dem abfluss möglichst ungünstig.

Bei antiseptischer behandlungsmethode, und von diesem standpunkte aus müssen wir zu jetziger zeit die fälle doch stets beurtheilen, hätten diese fälle anders, wahrscheinlich günstiger verlaufen müssen. Im Hamilton'schen falle wurde zwar am 6ten tage eine punction der thoraxhöhle vorgenommen und eine ungewöhnliche menge dunkelen, venösen, nicht mehr gerinnenden blutes entleert; Pat. war aber nicht allein durch den blutverlust bei der verletzung, sondern wohl noch in höherem grade durch die zu therapeutischem zwecke gemachten blutentziehungen derart

geschwächt[1]), dass er den schweren gefahren einer empyem-operation der damaligen zeit nicht mehr gewachsen war. Er starb am 3ten tage nach derselben.

Bei Gahbul (Riga I) wurde eine punction unterlassen, weil zu keiner zeit die sonst durch einen sehr grossen erguss hervorgerufenen alarmirenden erscheinungen auftraten, auch das fieber eine nur mässige höhe einhielt. Die menge des ergusses liess sich den objectiven symptomen nach als beträchtlich angeben, doch trat eine verdrängung des herzens nicht ein. Am 6ten tage abends trat herzschwäche auf, welcher Pat. in 2 tagen erlag. Eine degeneration des herzmuskels liess sich makroskopisch nicht feststellen, eine mikroskopische untersuchung ist nicht angestellt worden. — Der Pat. von **Reuillet** (12), bei welchem nur das mediast. ant. eröffnet war, starb am 5ten tage an einer acuten peritonitis, der folge zweier penetrirender stichwunden des abdomens.

In 12 lethal ausgehenden fällen fand ein- oder mehrmalige nachblutung statt; rechnen wir dazu noch einen in genesung endenden fall, so haben wir unter 38 mammariaverletzungen die stattliche anzahl von 13 fällen mit nachblutung (2, 3, 4, 10, 11, 14, 15, 17, 18, 20, 29, 30, 33) oder, da 3 mal primär die ligatur des blutenden gefässes ausgeführt worden, unter 35 ohne ligatur behandelten fällen 13 mal (= 37 . 14 %) nachblutung. Leider bin ich nicht in der lage, dieser anzahl ohne ligatur behandelter fälle eine nur annähernd so grosse zahl von fällen, wo primär die ligatur ausgeführt wurde, an die seite zu setzen. Die

---

1) Es waren ihm in summa entzogen worden 36 unzen blut; dazu 70 blutegel und ein aderlass ohne angabe der menge — und alles das in den ersten 48 Stunden.

continuitätsligatur ist sicher häufiger ausgeführt als publicirt worden, wenigstens sagt Pirogoff[1]): „Die Unter„bindung der art. mamm. int. wurde zuerst von Lallemand „und später öfter ausgeführt," auch aussprüche anderer autoren deuten darauf hin. Mir ist es jedoch nicht gelungen einen solchen fall aufzufinden. — Die nachblutung ist zu ganz verschiedenen zeiten und bei verletzung in jeder höhe erfolgt. Unter 5 fällen von verletzung des gefässes von der I bis zur II rippe (incl.) trat 3 mal nachblutung ein. Bei **Palmer** (2) fand am 54sten tage eine nachblutung von 30 unzen statt; Pat. starb am folgenden tage; bei **Otis** (3) fand sie am 38sten tage bei einem durch profuse eiterung und pleuropneumonie geschwächten kranken statt, welcher 12h darauf verschied; bei **Judson** (4) trat sie am 15ten tage bei einem individ. auf, bei welchem die angegebenen symptome auf einen hohen grad septischer infection schliessen lassen. J. führte die ligatur aus, der Pat. verfiel jedoch rascher und starb am 21sten tage. Wahrscheinlich haben noch in einem 4ten falle, **Simeons** (5), nachblutungen, in die pleurahöhle, stattgefunden. Die mamm. war hier nur partiell, an ihrer hinteren wand durchtrennt, eine art der verletzung, die sonst sicher zu nachblutungen führt. Im vorliegenden falle machten sich dieselben nicht durch so auffallende symptome bemerkbar, dass sie angegeben sind. Unter 8 verletzungen bis zur III rippe herab findet sich wieder eine partielle (**Mantègre**, 7), dieses mal mit nachfolgender bildung eines aneurysma im vorderen mediast. — 3 mal wurde in diesem JCR primär die ligatur ausgeführt, und zwar 1 mal central und peripher, 2 mal nur central;

1) N. Pirogoff: Chirurg. Anat. der Arterienstämme u. Fascien. Neu bearb. von J. Szymanowski. 1860 pg. 176 § 15.

beide letzten fälle (v. **Bergmann** 35 und 36) erlagen 28—29 h nach der verletzung der durch den pneumo-hämoto-thorax gesetzten asphyxie. Bei einem der nachbleibenden Patt., (**Lawton**, 10) trat am 2 ten und 5 ten tage nachblutung ein; Pat. starb am 7 ten tage. Das centrale ende der mamm. war offen. — Im III JCR (incl. IV rippe) fanden 11 verletzungen statt und bei 6 Patt. nachblutungen. Bei **Saucerotte** (18) trat am 3 ten tage eine schwere blutung aus einem der zweige der art. mamm. ein. Pat. genas. Der **Schmid**'sche kranke (14) verblutete sich am 5 ten tage in das cavum pleura aus der nur partiell, an der vorderen wand, verletzten mammaria [1]). Ebenso erging es bei totaler durchtrennung dem kranken von **Steifensand** (20), bei welchem die nachblutung sich mehrmals wiederholte. Dem Pat. von **Clendenin** (11) ging es 10 tage gut, dann trat nachblutung auf und am 12 ten tage starb Pat „from exhaustion". Derselben erschöpfung erlag der kranke von **Malgaigne** (17) c. 24 h nach der am 13 ten tage eingetretenen nachblutung Trotz mehrmaliger nachblutungen lebte, wie **Kolomnin** hervorhebt, sein Pat. (15) 42 tage und starb an eitriger pericarditis und mediastinitis. Vorauszusetzen ist, dass es für herzbeutel und mediast. nicht ganz irrelevant sein kann, ob das für eiterung und zersetzung so geeignete material mehrmals in ihnen abgesetzt wird oder nicht. — Bisher ist also unter 24 verletzungen bis zur höhe der IV rippe (incl) bei 10 fällen nachblutung eingetreten. Für 14 verletzungen in den tieferen JCR bleiben nur 2 fälle von nachblutung übrig.

---

1) Schmid bemerkt zu dem falle noch besonders, dass bei partieller durchtrennung des gefässes doch ein primärer trombus zu stande gekommen sei. Dieses verhalten ist an gefässen jeden kalibers beobachtet worden und leitet gewöhnlich den lethal endenden zirkel der wiederkehrenden blutungen ein.

Bontecou führte an seinem durch blutung anämisch und schwach gewordenen Pat. (29. V JCR) am 11ten tage eine mittelbare ligatur der mamm. aus: der kranke starb am 17ten tage an nachblutung und pneumonie. Bei **Wharton** (30. VI u. VII rippe) trat am 7ten tage eine nachblutung in die pleurahöhle auf, durch welche das herz nach rechts verdrängt wurde: Pat. erlag nach weiteren 7 tagen der eitrigen pleuritis, $3^1/_2{}^h$ nach der paracenthese. (Unter den beiden fällen ohne angabe der höhe der verletzung trat in dem **Gross**'schen falle (33) am 11ten tage nachblutung ein. Ein versuch das gefäss zu unterbinden schlug fehl: Pat. starb am folgenden tage.) Dafür dass die blutung auch noch in dieser höhe eine beträchtliche sein kann, sprechen die fälle von **Tourdes** (27, V rippe) und **Goyrand** (23. IV JCR). Im ersteren falle trat 24^h nach der verletzung der tod ein, im tetzteren etwa 48^h. Hier war das gefäss nur partiell, an der hinteren wand, eröffnet. Der beiden todesfälle in 28—29^h haben wir schon erwähnt. Der eine der **Koerner**'schen kranken (13. III JCR) starb etwa 12^h nach der verletzung, beim **Anger**'schen Pat. heisst es „mort rapid." Es war zugleich die lunge durchschossen, worüber bei Koerner nichts in der section gesagt ist, doch deutet die starke blutung aus dem munde auf eine tiefe lungenverletzung. Der **Bonnet**'sche Pat. (16. III u. IV rippe) starb in 48^h. Somit haben wir im ganzen 7 todesfälle im laufe der ersten 48^h nach der verletzung.

Es handelt sich jetzt noch darum zu eruiren, welchen antheil speciell die art. mamm. an der nachblutung gehabt hat.

In den fällen, wo das mediast. ant. allein eröffnet war, kann eine nachblutung nur aus der mamm. oder ihren zweigen erfolgen wie bei **Malgaigne** (17). — In allen fällen

von partieller verletzung des gefässes muss ohne kunsthülfe die blutung entweder primär (**Goyrand**, 23) oder secundär (**Schmid**, 14) zum tode führen, wenn sich nicht ein aneurysma im mediast. ant. ausbildet. Dieses glückliche ereigniss ist nur einmal beobachtet (**Montègre**, 7) und kann daher nicht als wahrscheinlich in rechnung gezogen werden. Der 4te und letzte fall von partieller verletzung (**Simeons**, 5) ist zu oberflächlich beobachtet um dadurch ins gewicht zu fallen, dass keine nachblutung bei ihm notirt ist.

Wir hatten im ganzen 13 nachblutungen, es bleiben somit noch 11 übrig. Bei den sectionen ist 3 mal angegeben, dass in der mamm. keine thrombenbildung stattgefunden hatte (**Otis**, 3; **Lawton**, 10; **Wharton**, 30.) Bei **Palmer** (2) und **Judson** (4) ist angegeben, dass die nachblutung aus der mamm. erfolgte, eine lungenverletzung ist nicht notirt. Bei **Clendenin** (11) war die lunge unverletzt, wie es scheint bei **Kolomnin** (15) und **Gross** (33) auch. Bei **Saucerotte** (18) war die lunge durchschossen, die blutung fand aber aus einem wandungsgefäss nach aussen statt, nicht in die pleurahöhle, stammte also nicht aus der lunge. Bei **Bontecou** (29) war der rechte untere lungenlappen verletzt, doch zeigt das heilverfahren (mittelbare lig. der mamm.), dass man die blutung nicht daraus ableitete. Nur in dem **Steifensand**'schen falle (20) ist die mamm. verletzung als geringfügig zu betrachten im vergleich zur gleichzeitig vorliegenden herzläsion.

Bei dreien der geheilten Patt. ist die dauer der definitiven heilung nicht angegeben (**Larrey** 32 **Chopart** 31, **Eve** 34). Bei den übrigen 9 kranken erfolgte die heilung in ½ monat bei **Textor** (21), ⅔ monat bei **Panas** (25), 1 mon. bei **Koerner** (8), **Reybard** (19), **Siebold** (28), in 3, 3½ und 4 monaten bei **Valentin** (6), **Baudon** (24) und **Sau-**

cerotte (18). Der kranke Bischmann (**Riga** II) war fast 16 monate krank. — Ohne punction oder Rad. Op. heilten 4 Patt. (21, 24, 31, 32), davon betraf einer (**Chopart**, 31) nur das vordere mediast.

In bezug auf die therapie der mammariaverletzungen werden zu allen zeiten in grösserer oder kleinerer anzahl stimmen laut, welche eine directe einwirkung auf das blutende gefäss verlangen. Valentin fügt seinem falle folgende bemerkung hinzu: „Dans le cas présent, si j'eusse „soupçonné que l'artère continuât à fournir, la petite blessure „êut été incisée, sans balancer, afin d'y porter un moyen „compressif; mais je n'en eus retiré qu'un faible avantage, „quant à l'épanchement, à raison de sa quantité et de la „situation de la plaie, on ne peut moins favorable à son „issue: je temporisai donc.“ Bernstein [1]) führt an, man habe zuweilen, um das gefäss zu erreichen, ein stück knorpel wegschneiden müssen, Zang [2]) giebt den rath dieses in einzelnen fällen zu thun um mehr raum zu gewinnen. Onsenoort [3]) führt ausser Zang noch Richter und Callisen an, welche denselben rath ertheilen; er selbst lässt ihn practisch üben. Delpech [4]) sagt: „L'hémorrhagie qui est fournie par l'une des artères intercostales ou „par la mammaire est la seule, quand elle peut être reconnue, „que l'on puisse arrêter par des procédés chirurgicaux,“ und empfiehlt speciell das von Desault für die art. intercost.

---

1) J. G. Bernstein: Prakt. Handb. f. Wundärzte. Leipzig 1800. pg. 296.

2) op. cit. pg. 182.

3) A. G. van Onsenoort: De operative Heelkunde. t. II. Amsterdam 1824. IV. abth. 41. abschnitt. cit. nach: Kritisches Repert. f. die ges. Heilk. von Rust und Caspar. t. 19 Berlin 1828. pg. 420.

4) op. cit. pg. 362.

angegebene compressionsverfahren. Ebermayer und Tittmann plaidiren, nach angabe von Onsenoort, gleichfalls für einen von innen nach aussen wirkenden druck. Textor [1]) verwahrt sich in der besprechung seines falles gegen den selbstgemachten vorwurf, er empfehle das nichtunterbinden verletzter arterien und überlasse traumatische blutungen der natur, man dürfe aber nicht übersehen, was die natur leisten könne. Sabatier, Pelletan und Boyer erwähnen nach Tourdes der mamm.-verletzung überhaupt nicht. Velpeau [2]) giebt 1825 sein verfahren zur continuitätsligatur an, nach welchem der schnitt parallel dem sternalrande geführt wird, und zwar bevorzugt V. den III. JCR. seiner breite wegen. Larrey tritt in wort und that voll für schluss der wunde ein. In seiner clinique chirurgicale. t. II. pg. 181. äussert er sich darüber folgendermassen: „comme la non-réunion „peut être suivie d'accidents graves, il est bien préférable „d'abandonner l'hémorrhagie produite par cette artère (l'in„tercost.) ou par la mamm. int. aux seuls efforts de la na„ture; on ferme la plaie, le sang s'accumule dans le thorax, „et le poumon, n'étant plus comprimé par l'air, se dilate de „nouveau et annule le vide de la cavité." Marjolin [3]) wendet sich gegen diese regel und giebt an, man müsse nicht zögern, die wunde zu erweitern und das gefäss zu unterbinden. Dieterich (1831) [4]) beschreibt das verfahren, welches Scarpa zur continuitätsligatur der mamm. im I. JCR. angegeben hat. Der schnitt beginnt am rande des brustbeins unter der I. rippe und wird auf 2″ schräg nach aussen und aufwärts geführt. D. spricht sich gegen den I. JCR aus, weil

---

1) l. cit. pg. 507.
2) Velpeau: Traité d'anat. chir. Paris 1825. t. I. pg. 486.
3) Tourdes. pg. 198.
4) op. cit pg. 88.

hier die arterie zu nahe dem brustbein liegt und weil die pleura verletzt werden kann. Er empfiehlt dagegen den III. oder nächstdem den IV. JCR und giebt folgendes verfahren an: schnitt vom seitenrande des brustbeins, dicht am oberen rande der IV. rippe beginnend, nach aussen und oben, kurz vor dem unteren rande der III. rippe endigend, $1^1/_2$″ lang. Die schnittrichtung weicht etwas mehr von der axe des JCR ab als bei Scarpa Das Velpeau'sche verfahren verwirft D., weil die wunde gross sei ohne viel raum zu schaffen. Goyrand [1]) proponirte in dem von ihm beschriebenen falle eine seit 10 jahren an der leiche erprobte methode der continuitätsligatur der mamm. Er führt den schnitt unter einem winkel von 45° zur axe des sternums, 2″ lang, die mitte 3 oder 4‴ vom sternalrande entfernt. Bonnafont[2]) führt seinen schnitt parallel der axe der rippe in der mitte des JCR, 2—$2^1/_2$″ lang, beginnend etwas medianwärts vom sternalrande. B. bemerkt, man könne auch das periphere ende in dem nächsten, unterhalb der wunde gelegenen JCR unterbinden. Velpeau[3]) soll nach Tourdes sich zu gunsten der ligatur aussprechen. Vidal[4] führt compression und ligatur als massnahmen gegen die blutung aus der mamm. an. Um sie auszuführen, müsse man häufig

---

1) Gaz. des hôpit. 1833 t. VII. pg. 306 und 1834 t. VIII. pg. 461.

2) Gaz. des hôpit. 1834 t. VIII. pg 383.

3) Tourdes pg. 198: „M. Velpeau se prononce aussi en faveur „de la ligature et il rapporte que cette opération a été heureusement „executée.“ 1825 sagt Velpeau in seinem Traité d'anat. chir. t. I. pg. 486 nach angabe der entfernung der mamm. vom sternalrande: „De sorte que supérieurement, sa ligature, proposée par quelques chi„rurgiens, serait possible en effet, s'il se présentait des circonstances „qui rendissent réellement cette opération nécessaire.“ Tourdes verweist auf die 1839 erschienene: Méd opérat.

4) Op. cit. t. IV. pg. 462.

die wunde erweitern. Deville[1]) giebt als leitpunkte zur aufsuchung der arterie die kleinen artt. intercost. ant. an, welche immer angetroffen werden. Den schnitt führt er wie Bonnafont. Simeons und Tourdes betonen beide die nothwendigkeit der directen ligatur der blutenden enden. Letzterer hält selbst die resection eines knorpelstückes (in den unteren JCR) für weniger gefährlich als einen beträchtlichen hämato-thorax. Beide anerkennen die grosse schwierigkeit, ja die unausführbarkeit dieser regel in fällen, wo eine schwere läsion der inneren organe nicht ausgeschlossen werden kann. Gegen Larrey äussert sich Tourdes (pg. 197): „Cette règle de conduite n'est elle-même que „la conséquence et l'aveu de l'impuissance de l'art, c'est une „dernière ressource tirée de l'excés même du mal." Pirogoff[2]) spricht sich mehr zu gunsten der unterbindung in loco läsionis als zu gunsten der continuitätsligatur aus wegen der zahlreichen anastomosen. Guenther[3]) führt Boyer als einzigen an, der die mamm. unterbunden hat. Zugleich giebt er eine neue methode der ligatur an: lappenschnitt mit der basis nach aussen; für den IV JCR wird die basis nach innen verlegt. Er ist für die ligatur bei verletzungen in den oberen JCR; in den unteren lässt er die alleinige application von kälte zu. Poland[4]) schliesst sich in allen punkten Tourdes an, führt

1) A. Deville: Description simplifiée des procédés employés pour trouver les artères et les mettre à decouvert. Gaz. méd. de Paris 1849 pg. 821.

2) Op cit. pg. 176

3) op. cit. pg. 105 Verletzungen bei operationen dürfen nicht in eine linie mit sonstigen verletzungen gesetzt werden. Ein analoges verfahren wäre das, wollte man in einer statistik der cruralisunterbindungen alle bei amputationen ausgeführten ligaturen mitrechnen.

4) Holmes: System of Surgery. 1st ed. London 1860—1864. t. II. A. Poland: Injuries of the chest pg. 382.

jedoch als methode der unterbindung nur die Goyrand'sche continuitätsligatur auf. — In den letzten jahren schliessen sich bemerkungen über die therapie bei mammariaverletzungen fast nur noch an referate über fälle dieser art. Wharton[1]) ist 1865 offenbar noch ein anhänger der therapie, welche Hamilton 1832 in seinem falle einschlug. Lidell[2]) spricht sich in folgender weise über die im Clendenin'schen falle angewandten mittel aus: „It would have been well for this „patient if such agents for the relief of secondary hemor-„rhage, arterial in character, as styptics and pressure, had „never been heard of, for then the attending surgeons „would have been compelled to search for and tie the blee-„ding vessel, an thus his life would, in all probability, „have been saved." Otis[3]) spricht sich direct für die primäre ligatur des verletzten gefässes aus, allein schon deswegen, weil pleura und mediastinum raum genug bieten, dass sich der kranke dahinein verbluten könne. Weiterhin macht er auf die schwierigkeit der operation bei solchen schussfracturen von sternum und knorpeln aufmerksam, wo die relative lagerung ganz gestört ist, sowie in fällen von secundärer ligatur bei infiltrirter, geschwollener umgebung. Für solche fälle empfiehlt er die tamponade nach Desault und Zang. Koerner[4]) postulirt für den einen seiner beiden fälle die ligatur, für den andern rechtfertigt er das abwartende verfahren durch die eingetretene genesung.

Bei besprechung der prognose erhielten wir viel todesfälle, viel nachblutungen und wenig heilungen. Da von ersteren ein theil auf rechnung der früheren mangelhaften

1) l. cit. pg. 118.
2) op. cit. pg. 74.
3) Barnes and Otis pg. 525, 548.
4) l. cit. pg. 536.

wundbehandlung gesetzt werden musste, wird heutzutage eine strenge antisepsis und eine nach ihren principien eingeleitete behandlung des hämatothorax und empyems verlangt werden müssen. Die besprechung der nachblutungen zeigt, dass nicht allein die momentan durch die gefässverletzung gesetzte lebensgefahr massgebend für die einzuschlagende therapie sein darf, sondern dass die auch in der folge von seiten des verletzten gefässes zu erwartenden gefahren berücksichtigt werden müssen. Es muss von der therapie verlangt werden, dass sie sich nicht mit dem momentanen aufhören der blutung begnüge, sondern dass sie auch die wiederkehr der blutung verhüte. Dies thut allein mit vollständiger sicherheit die ligatur des verletzten gefässes in loco läsionis. Da nun mehr als $^3/_4$ der nachblutungen auf solche fälle fallen, wo die mammaria bis zur höhe der IV. rippe herab verletzt war, so ist mindestens bis zu dieser stelle herab die ligatur der verletzten enden gleich nach der verletzung indicirt. Selbst in fällen, wo die blutung bei der aufnahme steht, wo aber die lage der wunde und ein beträchtlicher hämatothorax auf eine verletzung der mammaria schliessen lassen, sollte die wunde erweitert und ihre nähere beziehung zur arterie sicher gestellt werden. Bei ganz zweifelhafter diagnose bleibt nichts anderes als der schluss der wunde übrig, doch muss auch hier sofort, bei den ersten zeichen eingetretener nachblutung, das gefäss aufgesucht und, wenn verletzt, unterbunden werden. Wünschenswerth wäre die primäre ligatur jedenfalls auch noch im IV. JCR; die secundäre ist in jeder höhe bei nachblutung indicirt. Eine resection von rippenknorpeln ist nicht nur in den unteren JCR, sondern manchmal auch in den oberen erforderlich, wie der fall Bischmann (Riga II) zeigt. Die indication liegt in dem verhalten der gefässenden. In

jeder höhe kann die knorpelresection nöthig werden, wenn ein stich den knorpel parallel seiner axe durchsetzt.

Der hämatothorax gelangt, wie die casuistik zeigt, in den wenigsten fällen zur resorption; es wäre daher bei grossem erguss, wo die resorption sicher nicht zu erwarten ist, sofort eine thoracotomie und drainage in der axillarlinie der unterbindung hinzuzufügen, vorausgesetzt natürlich, dass, wie bei verletzung durch hiebwaffen, eine tiefere läsion der lunge oder grossen gefässe nicht vorhanden ist. Wenn mit der contraöffnung auch garnicht eine völlige entleerung der pleurahöhle bezweckt ist, so ist dem kranken ein nochmaliger unausbleiblicher operativer act erspart. Spülungen der pleurahöhle müssten nach den erfahrungen beim empyema idiopath. vermieden werden, wenn nicht zwingende gründe in der zersetzung des secretes gegeben sind. Hat letztere die spülung erforderlich gemacht, so werde dieselbe, sobald die T. abgefallen ist, wieder fortgelassen.

In so protrahirten fällen, wie bei Pat. Bischmann (Riga II) bietet die nachbehandlung nichts abweichendes von der eines alten empyems. Hier hat das letzte jahrzehnt erst gezeigt, wie die Simon'sche idee der mobilmachung der thoraxwand, in grösserem massstabe ausgeführt, den einzigen weg bildet, um fälle zu heilen, welche früher unfehlbar an amyloider entartung zu grunde gingen.

Thesen.

Das fehlen der pulswelle distal von der verletzten stelle ist kein zeichen einer arterienverletzung.

Bei der bildung eines künstlichen afters wegen carcinoma ani et recti muss der darm quer durchtrennt werden.

Die continuitätsligatur der arteria mammaria interna ist zu verwerfen.

Die osteomie bei genu valgum darf nicht an der tibia beginnen.

Kenntniss der wahrscheinlichkeitsrechnung ist für den mediciner unbedingt erforderlich.

Bei verletzung der mammaria interna muss die ligatur angewandt werden.

Bei verletzung der mammaria interna müssen energische blutentziehungen angewandt werden.

Bei gefässverletzungen beschleunigen energische blutentziehungen den tod durch inanition.